МИНИСТЕРСТВО СЕЛЬСКОГО ХОЗЯЙСТВА РОССИЙСКОЙ ФЕДЕРАЦИИ

ФЕДЕРАЛЬНОЕ ГОСУДАРСТВЕННОЕ БЮДЖЕТНОЕ ОБРАЗОВАТЕЛЬНОЕ УЧРЕЖДЕНИЕ ВЫСШЕГО ОБРАЗОВАНИЯ «ОМСКИЙ ГОСУДАРСТВЕННЫЙ АГРАРНЫЙ УНИВЕРСИТЕТ ИМЕНИ П.А. СТОЛЫПИНА»

На правах рукописи

Бабаков Николай Васильевич

РАЗРАБОТКА СПОСОБА ЛЕЧЕНИЯ ЛОШАДЕЙ С ОСТРЫМ ТРАВМАТИЧЕСКИМ АСЕПТИЧЕСКИМ ТЕНДОВАГИНИТОМ

06.02.04 – ветеринарная хирургия

Диссертация на соискание ученой степени кандидата ветеринарных наук

Научный руководитель:
доктор ветеринарных наук, доцент
ЧЕРНИГОВА Светлана Владимировна

Омск – 2017

СОДЕРЖАНИЕ

ВВЕДЕНИЕ……. 4
ГЛАВА 1. ОБЗОР ЛИТЕРАТУРЫ…… 10
1.1. Статика и динамика грудных и тазовых конечностей лошади…… 10
1.2. Анатомо-топографические особенности сухожильного окончания мышц в области дистального отдела конечности лошади……..... 13
1.3. Сосуды и нервы пальца лошади…… 16
1.4. Травматизм лошадей…….. 17
1.5. Современные сведения о репаративной регенерации сухожильной ткани……. 19
1.6. Современные подходы к лечению тендовагинит…….. 25
1.7. Заключение по обзору литературы……. 29
ГЛАВА 2. МАТЕРИАЛ И МЕТОДЫ ИССЛЕДОВАНИЯ…….. 32
2.1. Общая характеристика научного исследования…….. 32
2.2. Методика постановки опыта…….. 35
2.3. Методы исследования……. 40
ГЛАВА 3.СОВРЕМЕННОЕ СОСТОЯНИЕ ПРОБЛЕМЫ ЗАБОЛЕВАНИЙ СУХОЖИЛЬНО-СВЯЗОЧНОГО АППАРАТА У ЛОШАДЕЙ …… 46
3.1. Частота встречаемости заболеваний сухожильно-связочного аппарата конечностей лошадей …… 46
3.2. Методика лечения лошадей с острым травматическим асептическим тендовагинитом…….. 50
ГЛАВА 4. ВЛИЯНИЕ ПРЕПАРАТА ГЛУТОКСИМ НА ПРОЦЕССЫ РЕГЕНЕРАЦИИ СУХОЖИЛЬНОЙ ТКАНИ У РЫСИСТЫХ ЛОШАДЕЙ……. 52
4.1. Клиническая картина острого травматического

асептического тендовагинита у лошадей……. 52
4.2. Метаболические нарушения в тканях дистальных отделов конечностей при травме…….. 55
4.3. Коррекция нарушений метаболизма тканевых структур у лошадей с повреждениями сухожилий и связок дистальных отделов конечностей……. 64
4.4. Изменение уровня цитокинов при лечении лошадей с острым травматическим асептическим тендовагинитом…. 72
4.5. Результаты ультразвукового исследования……. 76
ЗАКЛЮЧЕНИЕ…… 80
ВЫВОДЫ…….. 88
ПРАКТИЧЕСКИЕ РЕКОМЕНДАЦИИ……. 90
СПИСОК СОКРАЩЕНИЙ…… 91
СПИСОК ЛИТЕРАТУРЫ……... 92
ПРИЛОЖЕНИЕ

ВВЕДЕНИЕ

Актуальность темы

Система тренинга рысистых лошадей и участие их в бегах связаны с серьезными нагрузками на сухожильно-связочный аппарат конечности, что вызывает перенапряжение определенных сухожилий и обуславливает увеличение вероятности тяжести травматизма, снижение спортивного долголетия (А.А. Стекольников с соавт., 2002, Б.С. Семенов, 2007 и др.).

В структуре хирургических болезней рысистых лошадей наиболее частым травмам подвержен опорно-двигательный аппарат, что приводит к развитию острых асептических тендинитов и тендовагинитов, которые являются актуальной проблемой приводящей к снижению спортивных показателей, вплоть до прекращения спортивной карьеры. Для решения этой хирургической патологии у рысистых лошадей важен выбор методов лечения, обеспечивающих быстрое и качественное восстановление функции поврежденного сухожилия.

По данным многочисленных исследований, (Н.В. Смирнова, 2011, Е.В. Полякова и соавт., 2004, А.А. Стекольников, 2009) заболевания сухожилий являются следствием травм. Травмы сухожильно-связочного аппарата у лошадей спортивных и рысистых пород являютсясамой распространённой проблемой опорно-двигательного аппарата. По данным А.А. Стекольникова (2007) травматизм у спортивных лошадей может достигать 86% от общего количества заболеваний, а 37 % приходится на патологию мускулатуры, сухожилий и суставов.

Последствия травм приводят к хронически протекающим заболеваниям сухожилий, которые проявляются деструктивно-дистрофическими поражениями сухожилий [Е.В. Рыбин, 2015, Е.В. Полякова, 2004, К.Р. Нифронтов, 2009].

Отсутствие единства взглядов в выборе методовдиагностикии лечения лошадей с тендовагинитами, необходимость длительной реабилитации и риск рецидивов обуславливает поиск научных решений по этому вопросу. В доступной

научной литературе сведений об изучении эффективности препаратов цитопротекторного действия у рысистых лошадей при повреждениях сухожильно-связочного аппарата конечности не обнаружено. Одним из препаратов, обладающим цитопротекторным действием является Глутоксим. Многие его свойства достаточно глубоко исследованы в гуманитарной медицине [Т.А. Богуш, 2010, З.И. Крутецкая, 2011, Л.С. Латюшина, 2013]. Однако, его применение в ветеринарной практике не достаточно изучены.

Степень разработанности темы

В настоящее время вопросы этиологии и патогенеза тендовагинитов у человека и животных подробно изучаются. Различные терапевтические подходы к лечению больных лошадей тендовагинитами описаны в работах Н.В. Смирнова, 2011, Е.В. Полякова, 2003, И.А. Родин, 2007, Е.В. Рыбин, 2002. П.Т. Саленко и соавт., 2004, Г.Ф Сергиенко и соавт., 2002, В.С. Сапожков и соавт., патент №2345735, В.А. Черванев и соавт., патент №2277001, А.М. Совинцев и соавт., патент №2419442.

Несмотря на многолетние исследования, посвященных изучению различных аспектов патологии сухожильно-связочного аппарата конечности, многие вопросы, касающиеся патогенеза, ранней диагностики и лечения, остаются все еще не решенными. В литературе гуманитарной и ветеринарной медицине отражаются различные гипотезы механизма регенерации сухожилия после травмы. При этом, новые данные о роли цитокинов и фактора некроза опухоли в механизме посттравматического процесса сухожильной ткани остаются вне поля зрения отечественных ветеринарных специалистов. Сегодня назрела проблема в поиски лекарственного средства, участвующего в иммунной модуляции воспаления сухожильной ткани, что позволит воздействовать на окислительно-восстановительный метаболизм клетки, стимулировать эндогенную продукцию цитокинов и гемопоэтический фактор, в том числе интерлейкина 1, фактора некроза опухоли, интерферона, эритропоэтина. Решение подобной проблемы

поможет вывести на новый уровень метод лечения лошадей с травмами сухожилий.

В силу существующих проблемы в ветеринарии, проведение исследований по разработки и обоснованию метода лечения лошадей с острым травматическим асептическим тендовагинитом с помощью препаратов цитопротекторного действия вносит существенный вклад в общую концепцию развития ветеринарной науки и практики.

Цель и задачи исследований

Целью научного исследования являлась разработка научно-обоснованной тактики лечения лошадей с острым травматическим асептическим тендовагинитом.

Для достижения поставленной цели были решены следующие **задачи**:

1) изучить частоту встречаемости острых травматических асептических тендовагинитов у лошадей в Омской и Новосибирской областях с 2012 по 2016 года и выявить основные причины этой хирургической патологии;
2) разработать и обосновать способ лечения лошадей с острым травматическим асептическим тендовагинитом;
3) изучить клинические и патогенетические изменения у лошадей при остром травматическом асептическом тендовагините;
4) оценить эффективность традиционного метода лечения лошадей с острым травматическом асептическом тендовагините с применением препарата Хионат;
5) провести сравнительную оценку эффективности применения препаратов Хионат и Глутоксим при лечении лошадей с острым травматическим асептическим тендовагинитом.

Научная новизна

В результате научного исследованияизучена частота встречаемости патологий сухожильно-связочного аппарата, определена эффективность

препарата Глутоксим на развитии патологии при остром травматическом асептическом тендовагините. Определены особенности состояние основных биохимических и гематологических показателей крови, а также ультразвуковой картины у рысистых лошадей с острым травматическим асептическим тендовагинитом, что углубляет современные представления о патогенезе острого травматического асептического воспаления сухожилий и сухожильных влагалищ.

Теоретическая и практическая значимость работы

Разработан и внедрен в клиническую практику способ лечения животных с острым травматическим асептическим тендовагинитом с применением медикаментозного средства Глутоксим, который обеспечивает ускорение реабилитации больных животных и способствует достижению высоких показателей в беговых состязаниях и продлению сроков использования лошадей в спорте. Результаты исследования внедрены в практическую деятельность коневодческого хозяйства «ИП Бабаков» (Черлакский район Омской области), ООО «Сибирский Фаворит» (г. Новосибирск). Результаты исследований внедрены в учебный процесс на кафедре диагностики, внутренних незаразных болезней, фармакологии, хирургии и акушерства Института ветеринарной медицины и биотехнологии ФГБОУ ВО Омский ГАУ.

1. Разработан способ лечения животных с острым травматическим асептическим тендовагинитом, получен патент РФ №2576031 «Способ лечения лошадей с острым травматическим асептическим тендовагинитом».

2. Получены в исследовании положительные результаты в клинических, гематологических, биохимических показателях и ультразвуковой картины с использованием препарата Глутоксим, которые позволяют рекомендовать этот метод в клиническую ветеринарную практику.

Настоящими результатами исследований могут руководствоваться ветеринарные врачи в своей практической деятельности с целью восстановления и реабилитации рысистых лошадей.

Соответствие диссертации паспорту научной специальности

Область диссертационных исследований соответствует формуле специальности 06.02.04 – ветеринарная хирургия в плане изучения и разработки принципов лечения животных с острым травматическим асептическим тендовагинитом: п.4 – исследование процессов воспаления, регенерации, трансплантации и выздоровления; п.5 – выявление внутренних условий, тормозящих и стимулирующих выздоровление; п.7 – разработка методов и обобщение опыта профилактики и лечения хирургических болезней; п.10 – изучение клинических, гематологических, морфологических, биохимических и физиологических показателей, объективно характеризующих общее состояние организма и обмена веществ, при различных видах патологий.

Методология и методы исследований

Исследования проводили на лошадях породы орловский рысак с соблюдением принципов гуманности, изложенных в директивах Европейского сообщества (86/609/EEC) и Хельсинской декларации.

Исследования проведены с использованием клинических, гематологических, биохимических, ультразвуковых и статистических данных, являющихся апробированными научной практикой в научных работах ученных.

Положение, выносимые на защиту

1. Терапевтическая эффективность разработанного способа лечения лошадей с острым травматическим асептическим тендовагинитом;

2. Результаты клинических, гематологических, биохимических показателей при терапии лошадей с острым травматическим асептическим тендовагинитом.

Степень достоверности и апробация результатов

Исследования проведены на достаточном по численности материале согласно утвержденному плану. Основные материалы работы доложены, обсуждены и

одобрены на международной научно-практической конференции «Интеграция современных научных исследований в развитии общества» (Кемерово, 2016); региональной научно-практической конференции, посвященной 65-летию образования факультета ТС в АПК ФГБОУ ВО Омский ГАУ «Научное и техническое обеспечение АПК, состояние и перспективы развития» (Омск, 2016); международной научно-практической конференции, посвященной Дню Российской науки «Актуальные вопросы ветеринарной хирургии» (Омск, 2016).

Публикации результатов исследований

По теме диссертации опубликовано 5 научных работ, две из которых в журналах, рецензируемых ВАК Минобразования и науки РФ, получен патент на изобретение.

Личный вклад соискателя

Личное участие автора диссертации охватывает все разделы экспериментальных исследований. Автором выполнен основной объем исследований, самостоятельно проведен анализ научной литературы и полученных данных, сформулированы основные положения диссертации, составляющие ее новизну и практическую значимость. Разработан и научно обоснован способ лечения лошадей с острым травматическим асептическим тендовагинитом. В статьях, опубликованных совместно с Ю.В. Черниговым и С.В. Черниговой, основная часть работы выполнена диссертантом. Соавторы не возражают в использовании полученных результатов.

ГЛАВА 1. ОБЗОР ЛИТЕРАТУРЫ

1.1. Статика и динамика грудных и тазовых конечностей лошади

Состояние нервно-мышечного, сухожильно-связочного и костного аппаратов в покое называется статикой, а в движении – динамикой. В статике и динамике конечностей животных ведущее значение имеют мышцы, кости, суставы, сухожилия и связки. В статике основную роль играют грудные конечности, а в динамике, как более свободные – тазовые конечности. Возбуждающими импульсами, включающими в активную работу сухожильно-связочный аппарат конечностей, являются: для грудной конечности – действие тяжести туловища, передаваемое через зубчатую вентральную мышцу, а для тазовой – действие четырехглавой мышцы бедра[5, 25, 31, 35, 43, 46, 63, 75, 107, 108, 207].

Характер механического воздействия во многом зависит от особенностей костного рельефа. Он определяет вариабельность строения сухожилий в зонах растяжения, бокового растяжения, компрессии и боковой компрессии. Скелет пальца лошади состоит из путовой, венечной, копытовидной и трех сезамовидных костей [43,44].Путовая кость совместно пястной костью участвуют в формировании путового сустава. С венечной костью путовый сустав образует венечный сустав. Копытная кость с венечной и челночной костью образуют копытный сустав [1, 43, 44, 45, 75, 108, 192].

Движение лошади осуществляется за счет сокращения мышц и попеременной работы грудных и тазовых конечностей [31]. При этом одни конечности опираются на землю, а другие в то же время находятся в фазе висения в воздухе. Соединение грудной конечности с туловищем у животных осуществляется с помощью грудного и тазового поясов [43].

Грудной пояс включает в себя лопатку, которая фиксируется к туловищу вентральной зубчатой, ромбовидной, трапециевидной, плечеголовной,

поверхностной и глубокой грудной, широчайшей мышц спины [1, 43, 172, 164]. В свою очередь, сегменты ниже локтевого сустава представляют собой костно-суставной и сухожильно-связочный опорный аппарат конечности со слаборазвитыми мышцами.Статистическое крепление локтевого сустава в покое осуществляется лучевым и локтевым сгибателями запястья и локтевым разгибателем запястья и пальца [1, 35, 43]. Натяжение сгибателей при опирании конечности вызывает разгибание локтевого сустава.

Запястный сустав фиксируется пальцевыми разгибателями и дополнительными сухожильными головками. Пальмарная часть фасции предплечья, лучевой разгибатель, пальмарные связки запястного сустава ограничивают запястный сустав от переразгибания [43].Путовый сустав фиксируется натяжением пальцевых сгибателей, пальмарными связками сесамовидных костей и межкостной мышцей. [13, 75]. Венечный сустав удерживаются сухожилием поверхностного пальцевого сгибателя, пальмарными связками; копытный сустав – сухожилием глубокого пальцевого сгибателя [75, 167].

Опирающиеся тазовые конечности выполняют свою функцию, главным образом, за счет сухожильных прослоек и сухожильных окончаний. Заплюсневый сустав удерживается натяжением малоберцовой III мышцы и поверхностным пальцевым сгибателем. Суставы пальца (путовый, венечный копытный) фиксируется как и на грудной конечности, только поверхностный пальцевый сгибатель на бугре пяточной кости имеет дополнительное мощное крепление широкими тяжами [43, 107].

Суставы пальца допускают основные движения только в сагиттальной плоскости: сгибание фаланг – волярную флексию и их переразгибание – дорсальную флексию. В последнем случаи палец выдвигается вперед по отношению к ответной линии пясти и угол путового сустава обращается вершиной назад. Дорсальная флексия наблюдается в спокойном состоянии лошади и в первые стадии опирания конечности о землю [31, 107, 164, 229, 242].

Законченное действие всех четырех конечностей представляет собой цикл движения, а законченное действие одной конечности называется шагом. В каждом шаге различают две фазы: фаза висения (протракция) и фаза опоры (ретракция) [31, 46, 127, 140]. В каждой фазе различают три периода: в фазе висения: первый период – период последовательного сгибания суставов и подъема конечности; второй период – краниального вращения конечности, когда конечность выносится вперед туловищем; третий период – вытягивания конечности, после чего конечность сразу же снова опускается на землю [75, 107].В фазе опоры также различают три периода: период первого контакта, период принятия на себя всей тяжести туловища, заключительный период движения конечности вперед [75, 164].

Помимо воспалительного отека, болезненности, повышение местной температуры, тендинит у лошадей сопровождается возникновением клинических симптомов в виде хромоты и аритмией движения, как защитной реакции организма [5, 37, 63, 101, 114, 124, 127, 132, 145, 202].

Различают три основных вида хромоты: хромоту висячей конечности, хромоту опирающейся конечности и смешанную хромоту. Кроме того, различают перемежающуюся хромоту и хромоту, сопровождающуюся отведением (абдукцией) или приведением (аддукцией) конечности [127, 202].

Нередко при повреждении сухожильно-связочного аппарата отмечается хромота опирающегося типа, которая проявляется в фазу опоры. При хромоте опирающейся конечности животное либо не опирается пораженной конечностью, а только касается земли, либо же опирается, но не нагружает полностью и сокращает продолжительность опоры конечности [101, 127, 214, 233, 240].

В фазу опирания конечности наибольшее напряжение испытывают сухожилие поверхностного сгибателя пальца и межкостный мускул с волярными связками, менее напряженном состоянии сухожилие глубокого пальцевого сгибателя [13,152]. Венечная кость оказывает давление через сухожилие глубокого сгибателя на эластический пальцевой мякиш, который в свою очередь

совместно со стрелкой от соприкосновения нижней поверхности копыта с почвой испытывает противодавление со стороны грунта. Вследствие чего, упругая роговая стенка расширяется в пяточных частях. [46. 152]. Челночная кость также вдавливается в мякиши, что играет важную роль в расширении копыта.

При повреждении сухожилий пальцевых сгибателей лошадь опирается зацепной частью копыта. При поражении сухожилий лучевого разгибателя, выгоднее состояние разгибания карпального сустава. При повреждении сухожилия локтевого разгибателя запястья, лучевого сгибателя запястья и их влагалищ, карпальный сустав находится в состоянии сгибания [107, 164].

1.2. Анатомо-топографические особенности сухожильного окончания мышц в области дистального отдела конечности лошади

Трудности диагностики и лечения травматических повреждений обусловлены анатомо-физиологическими особенностями строения двигательного аппарата.

Сгибание и разгибание суставов пальца лошади осуществляется благодаря попеременной работе мышц, в области же пальца проходят сухожилия этих мышц. Сухожилия являются важнейшим звеном практически любой кинематической цепи. Поэтому, важнейшая функция сухожилия заключается в передаче механических усилий от мышцы к местам прикрепления кости, что достигается в связи с другими звеньями: мышцами, связками, суставами и костями [1, 31, 43, 46, 75, 108, 192, 227].Сухожилиям свойственно сравнительно малая растяжимость и большая упругость, причем последняя сохраняется до момента разрыва.

Ткань сухожилия относится к группе соединительных тканей, являющаяся плотной оформленной, состоящая из параллельно упакованных пучков коллагенновых волокон, построенных из коллагенновых фибрилл [13, 45,

152].Каждое волокно состоит из фибрилл диаметром до 100 нм, расположенных параллельно друг другу [18]. Совокупность фибрилл формируют пучки I порядка, между которыми залегают продольно ориентированные вытянутые клетки. Клеточный компонент сухожилия состоит из юных форм фибробластов и зрелых форм – теноцитов. Незрелые формы фибробластов синтезируют коллаген и отвечают за реорганизацию экстрацеллюлярного матрикса (цитоскелет сухожилия) [48].

В свою очередь пучки I порядка соединяются в пучки II порядка, окруженные эндотенонием из рыхлой неоформленной соединительной ткани. Таким образом, объясняются частые разрывы сухожилий в области их перехода в мышечное брюшко или в точке фиксации к кости [1, 8, 43].

Пучки II порядка формируют пучки III порядка, окруженные рыхлой жировой клетчаткой – перитенонием, которая предоставляет возможность смещения сухожилия по отношению к окружающим тканям в тех областях, где оно движется в выпрямленном состоянии [8, 108, 172, 227]. На тех участках, где направление основной кинематической оси изменяется, сила трения при возросшем давлении сухожилия на окружающие анатомические образования уменьшается за счет сухожильных влагалищ и синовиальной жидкости, находящихся в синовиальном канале [43, 111, 152].

Удержание сухожилия в правильном положении достигается за счет поддерживающего аппарата – специальных связок, фиксирующих сухожилие вблизи кости. Если эти связки повреждены, то нарушается и функция передачи движения [31]. Предотвращение смещение основных структур относительно продольной оси конечности обеспечивают поперечные складки сухожилий и пальцевых сгибателей, кольцевые связки в области I фаланги, глубокая фасция и ее дериваты – поперечные связки.

К сухожилиям пальцевых сгибателей относятповерхностный и глубокий сгибатель пальца и межкостная III мышца, или поддерживающая связка, также локтевой сгибатель запястья, лучевой сгибатель запястья. Поверхностный и

глубокий пальцевый сгибатель берут свое начало от мышц и расположены на пальмарной и плантарной поверхности пясти и пальца.Для облегчения скольжения и снижения сил трения суставная часть обоих сухожилий окружена сухожильными, или синовиальными влагалищами, состоящих из двух слоев – наружного фиброзного и внутреннего синовиального, который делится на два листка. Между этими листками находится синовиальная жидкость, позволяющая поверхностям мягко скользить относительно друг друга [40].В области запястья – 7 сухожильных влагалищ, в области пальца – одно [152].

Сухожилие сгибателей на пути переходят через костные выступы и сесамовидные кости (челночная кость, костный выступ на волярной поверхности венечной кости). Последние в местах соприкосновения с сухожилием покрыты хрящом [43, 45, 75, 82, 151]. Роль сесамовидных костей и костных выступов заключается в облегчении скольжения и создании блока и уменьшению действующей силы. В местах прохождения сухожилий через сесамовидные кости и костные выступы находятся – синовиальные и слизистые бурсы. В области челночной кости под конечным участком сухожилия глубокого пальцевого сгибателя располагается челночная бурса.Челночная кость, челночная бурса и окончание сухожилия глубокого сгибателя образуют челночный блок [111].

Сухожилие общего пальцевого разгибателя следует по латерально-краниальной и по краниальной поверхности пясти и пальца. Затем, он прикрепляется к разгибательному отростку копытной кости. Сухожилие бокового разгибателя пальца тонкое, следует по латерально-краниальной поверхности пальца и прикрепляетсяк проксимальной дорсальной поверхности путовой кости [43, 75, 152]. Его значение заключается, главным образом, в период висения конечности в воздухе, участвуя в последовательном разгибании суставов перед опусканием копыта на землю.

Сухожилия сгибателей и разгибателей в области пальца функционируют в тесном единстве. Большую нагрузку испытывает сгибатели и дистальный отдел сухожилия общего пальцевого разгибателя.

Так, Н.А.Слесаренко, Е.Н.Борхунова, В.Г. Алекперова (2005) сообщают, что зона наименьшей устойчивости поверхностного пальцевого сгибателя, общего пальцевого разгибателя и бокового пальцевого разгибателя является средняя треть сухожилия; глубокого пальцевого сгибателя – средняя треть и регионы, расположенные проксимальнее и дистальнее путового сустава; межкостного III мускула – ножки.

1.3. Сосуды и нервы пальца лошади

Кровоснабжение в области дистального отдела конечности хорошо развито, благодаря чему обеспечивается обильное питание тканей, участвующих в биомеханике копыт.

Область дистального отдела конечности лошади получает кровоснабжение от пальмарной (плантарной) пальцевой артерии и ее многочисленных разветвлений. Пальцевые артерии на грудной конечности являются продолжением поверхностной пальмарной артерии, которая проходит совместно с медиальным пальмарным нервом и веной по краям сухожилий обоих сгибателей пальцев. У дистального конца пясти артерия проходит под эти сухожилия, далее проходит по пальмарной поверхности межкостной мышцы и делится на две пальмарные пальцевые артерии – латеральную и медиальную [25, 164, 167].

На тазовой конечности пальцевые артерии служат продолжением общей плантарной пальцевой артерии. Она, в свою очередь, берет начало от плюсневой дорсальной латеральной артерии [1, 43, 164].

Кровоснабжение сухожилия общего разгибателя пальца обеспечивают восходящие артерии дорсальных артерий I и II фаланг, сухожилия глубокого сгибателя - от поперечных дуг пальмарных артерий I, II, III фаланг, сухожилие поверхностного сгибателя пальца – от сосудов пальцевых артерий [164].

Венозные сосуды проходят совместно с артериальными ветвями и имеют подобные наименования [120, 164, 166].Область дистального отдела конечностей иннервируется пальмарными и дорсальными пальцевыми нервами.

1.4.Травматизм лошадей

По данным А.А. Стекольникова (2007), заболевания сухожильно-связочного аппарата, в большинстве своем, являются следствием травм, а травматизм у спортивных лошадей может достигать 86% от общего количества заболеваний, соответственно, 37 % приходится на патологию мускулатуры, сухожилий и суставов. По видам конного спорта наивысший травматизм отмечается у троеборных лошадей – 34 %. У них основной процент заболеваний (25%) составляет повреждения сухожилий. У лошадей выездки больше травмируется мускулатура – 24 %, значительна заболеваемость копыт – 17 %. У животных, участвующих в пятиборье, количество травм достигает 23 %, из них 30% приходится на раны, ссадины и потертости и по 11–12 % на болезни сухожилий, суставов и копыт.

Высокий процент составляет травматизм и у рысистых лошадей, выступающих на ипподромах, так было предопределена причина – удары о препятствия. В Англии проведены исследования со специальными препятствиями в результате, которого доказан подобный факт. Лошади перепрыгивали препятствие 147 раз, при этом оно было задето 144 раза [82].

По данным J.-M. Denoix, N. Crevier-Denoix (2013 г) в гладком беге и в скачках с препятствиями травмируются чаще сгибатель пальца и межкостная III мышца, дистальные сесамовидные связки [202]. В рысистом беге повреждаются подвешивающая связка путового сустава, сгибатель пальца на передних конечностях, подвешивающая связка путового сустава на задних конечностях. В конных состязаниях по многоборью лошади получают травму подвешивающей

связки путового сустава, сгибатели и разгибатели пальцев. По конкуру – сухожилие с прободением, придаточная связка внутреннего сухожилия – сгибателя пальца (или запястное сращение**).** Лошади хобби-класса, старые или малоподвижные получают травмувнутренних сухожилий – сгибатель пальца (или прободающее сухожилие) и запястное сращение.

Основные причины воспаления – растяжения, надрывы и разрывы сухожилий. Значительно реже заболевание возникает вследствие ушибов, ранений колющими и режущими предметами[19, 34, 63, 167]. Предрасполагающими факторами возникновения острого асептического тендинита и тендовагинита следует отнести ранний интенсивный тренинг молодняка, а также нерациональная ковка, слабое развитие сухожилий при тяжелом корпусе и сильной мускулатуре, ненормальная постановка конечностей, расстройство питания сухожилий после тяжелых заболеваний и т.д.[37, 105, 116, 164]. Травматизму сухожилий у спортивных лошадей нередко способствует плохое покрытие тренировочных полей и дорожек [37,77, 94, 107, 129].

По этиологии различают травмы сухожильно-связочного аппарата на 3 группы [37]:

- первая группа – тендиниты, развивающиеся вследствие травм из-за перегрузки. Предрасполагает к данным травмам ранний форсированный тренинг молодняка, когда сухожильная ткань еще слабая и не зрелая, и неправильная работа взрослых лошадей. Мышечное переутомление, которое при этом часто возникает, может привести к плохо скоординированным движениям, и, как следствие, перенапряжению в сухожилии и травме.
- вторая группа – тендиниты, возникающие в результате неправильной постановки конечностей или пороки экстерьера. К наиболее распространенным вариантам неправильной постановки грудных конечностей у лошадей следует отнести торцовые бабки, «играющие» бабки, провисшие бабки («медвежья лапа»), косолапость, вальгусная

деформация (размет) [152].На фоне интенсивного тренинга и перегрузок организма работа сухожильно-связочного аппарата в условии неправильной постановки конечностей становиться напряженной. В таком случаи физические нагрузки выступают в роли биомеханического стрессора, нарушающего процесс ремоделирования в тканях опорно-двигательного аппарата, что приводит к травмам [48, 51].

- третья группа – дегенеративные тендиниты, то есть повреждения, которые развиваются в изначально не полноценной сухожильной ткани. Чаще всего эти травмы возникают у возрастных или старых лошадей. Но такой вид тендинитов также возможен и у молодых лошадей, при их плохом выращивании и неправильном кормлении [37].

Травмы сухожильно-связочного аппарата несут потерю работоспособности лошадей и, как следствие, освобождение их от работы на длительный срок. При этом последствия травм приводят к хронически протекающим заболеваниям опорно-двигательного аппарата, которые проявляются деструктивно-дистрофическим поражением коллагеновых волокон сухожилий, а также прилежащих и подлежащих тканей [96, 104, 154, 199].

Известно, что изменения в тканях после травм сухожилий могут длиться годами. Большинство больных лошадей с микро- и макроразрывами сухожилий имеют повторные повреждения через 3–12 мес. после первоначальной травмы [82].

1.5. Современные сведения о репаративной регенерации сухожильной ткани

Аспектам репаративной регенерации сухожилий посвящены работы ряда отечественных и зарубежных авторов. Исследователями разрабатывается классификации стадий и фаз репаративной регенерации сухожилия и ее

теоретические основы [3, 7, 13, 28, 45, 48, 52, 55, 71, 73, 83, 96, 104, 138, 139, 154, 227, 235].Для объяснения механизма регенерации сухожилия предлагается разные гипотезы[3, 28, 48, 138, 139, 154]. Одна из них основана на том, что фибробласты и клетки воспаления, мигрируя из периферических тканей, заполняют зону повреждения. При этом за счет повышения адгезивных способностей клеток к матриксу, активизации ангиогенеза восстанавливается целостность сухожилия, но не его анатомия. В основе второй гипотезы лежит представление о механизме регенерации, не требующем инвазии клеток с периферии, а осуществляется за счет миграции клеток из эндотенона и эпитенона в область повреждения.

В 40-60-е годы XX в. представления о репаративной регенерации сухожильной ткани основывались на том, что репарация идет путем «органонетипического (несовершенное) восстановления» с образованием рубцовой («сухожилиеподобной» ткани) [48]. В последнее время в литературе значительное внимание уделяется способности сухожилия к «органотипическому (совершенному) восстановлению», т.е. процессу регенерации с полным восстановлением функциональной и анатомической целостности сухожилия.Показана роль цитокинов, фактора некроза опухоли, эпидермального, тробоцитарного, фибропластической фазы с помощью активного управления ангиогенеза[48, 52, 57, 71, 73, 83, 104]. В литературе отображены также данные о том, что фибриллогенез в фазу ремоделирования зависит от коллагена IV типа[55, 154, 227].

При любом механизме травмы, в частности при открытых повреждениях, нарушается анатомическая целость тех тканей, которые попали в зону повреждения. Механизм воспаления, будучи универсальным клеточным ответом организма с включением его иммунного и неиммунного компонентов, является ключевой реакцией в посттравматическом процессе[52, 71, 104]. Хотя воспаление является главным механизмом в санации очага повреждения, избыточный воспалительный ответ может привести к вторичному повреждению путем

избыточного выделения медиаторов воспаления и развития гиперергических клеточных реакций [52, 191].

Процесс регенерации сухожилия включает три этапа:

1) воспаление;
2) регенерация;
3) организация и ремоделирование.

Первый этап постравматического повреждения сухожилия связан с формированием кровяного сгустка в области травмированного сухожилия (рисунок 1). Со временем (через 5-6 ч) они подвергаются гемолизу и постепенно превращаются в бурую однородную массу. Реорганизация кровяного сгустка происходит за счет хемотаксиса макрофагов и лейкоцитов, осуществляющих фагоцитоз в области повреждения [48, 71, 154, 199].В тканях появляютсяклетки воспаления,сначала сегменто-ядерные нейтрофилы, краевое стояние которых в капиллярах и посткапиллярных венулах отмечается уже через 30-40 мин после повреждения, через 48 ч - натуральных киллеров, хелперов и супрессоров. Последние упомянутые клетки, участвующие в иммунной модуляции воспаления, наблюдаются до 16 суток. [48].В очаге травмы появляются множество прямых цитотоксичных факторов и медиаторов воспаления, что приводит к самоподдержанию воспалительного процесса и расширению вне очага поражения. Макрофаги, микроглия участвуют в прогрессирующем некрозе путем освобождения свободных радикалов и воспалительных цитокинов - IN-1, IN-6, туморнекротизирующего фактора, факторов адгезии тромбоцитов [48, 28, 96, 104, 138].

Пристальное внимание уделяется таким межклеточным посредникам, как интерлейкины. IN-1 через рецепторы глутамата может вызывать гибель клетки путем апоптоза; IN-6 участвует в регенерации (стимулирует выработку антител В-лимфоцитами, повышает Т-цитотоксичность); IN-10 является противовоспалительным, ограничительным звеном в цепи воспалительных реакций (уменьшает выработку IN-1, IN-6, IN-8,) [52, 57, 73, 83, 139, 154].

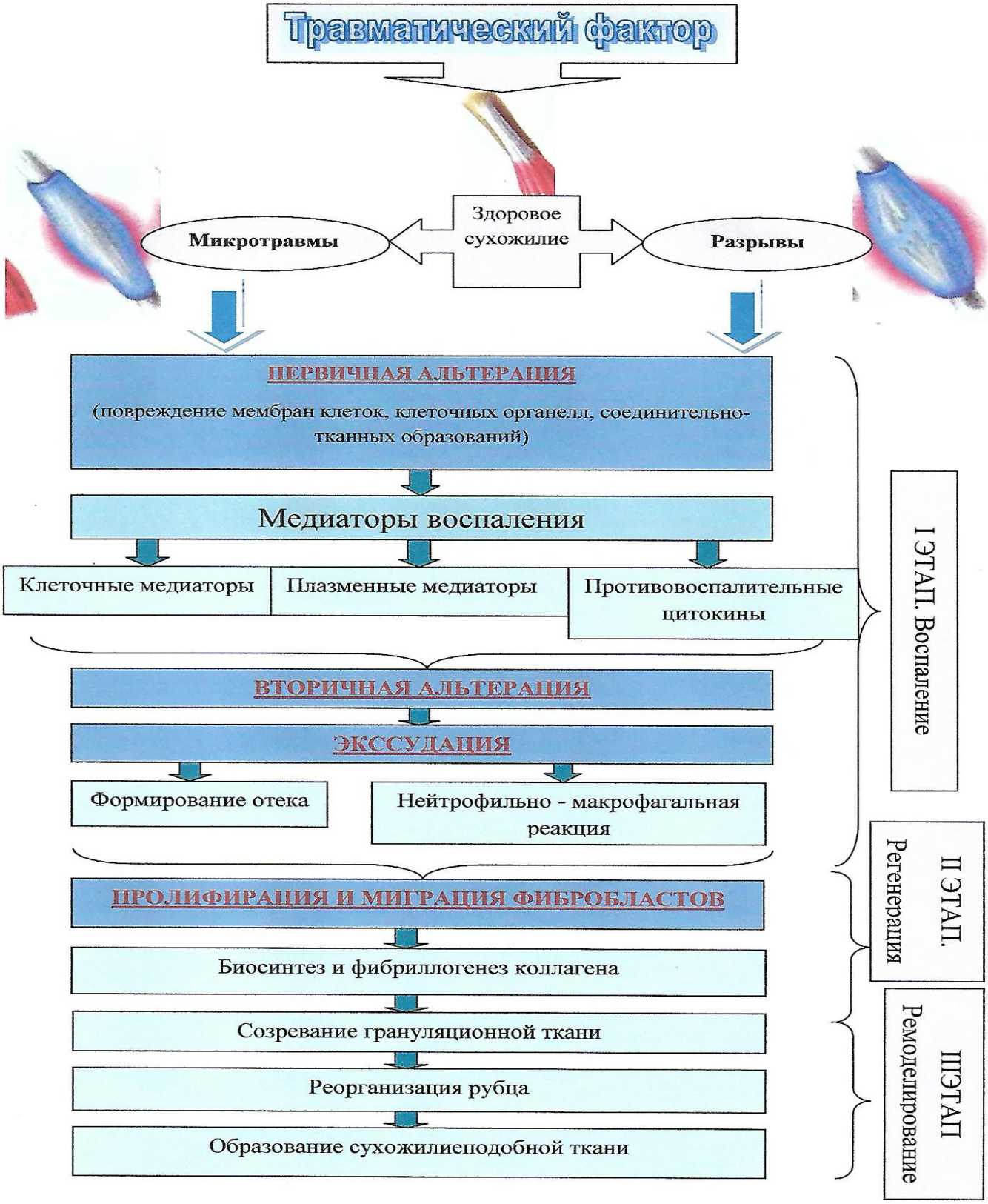

*Рисунок 1.*Схема механизма развития посттравматического воспаления в сухожильной ткани (по данным А.В. Иванова, 2015, И.А. Казакова, 2014, Е.Н. Борхуновой, 2000)

Такое множество медиаторов воспаления, их прямых и обратных связей с различными клетками дает широкую возможность воздействия на травматический процесс.

Блокада освобождения или экспрессии медиаторов воспаления после прохождения барьера лейкоцитами либо торможение адгезии и миграции лейкоцитов в очаг воспаления (через воздействие на систему гемостаза, молекулы адгезии) – вот возможные пути влияния на воспалительный компонент травматического процесса [48, 104]. Ярко выраженный воспалительный отек образуется в тканях через 3 ч, воспалительнаяэкссудация,в элементах которой легче всего обнаружить фибрин (с 1-го часа повреждения). Через 12 ч в ране отчетливо выраженлейкоцитарный вал.В это время уже можно заметить примесь квоспалительному инфильтрату моноцитов и происходящих из них макрофагов, которые становятся преобладающими через 20-24 ч [52].

Вторая стадия регенерации сухожилия (пролифирация фибробластов) характеризуется активизацией фибробластных биосинтетических процессов (рисунок 1).

С 1-х суток в поле воспаления появляются фибробласты, к 4-5-м суткам формируетсягрануляционная ткань– молодая соединительная ткань, богатая сосудами и клетками воспаления, среди которых к 6-му дню преобладают макрофаги и лимфоциты [154, 191].

Третья стадия ремоделирования, заключается в стабилизации физиологического состояния сухожилия. На 2-й неделе процесс соединительнотканной пролиферации достигает максимума и начинается процесс волокнообразования [48]. Последующее развитие этих процессов отражает «созревание» рубцовой ткани, которая в течение нескольких месяцев под влиянием функционирования превращается в сухожилиеподобную ткань. Морфологически последняя отличается от сухожильной ткани лишь некоторым увеличением числа клеточных элементов, неточной продольной

ориентацией некоторых волокон и большим количеством внутриствольных сосудов [8].

Изменения, которые происходят в травмированном сухожилии, также влияют на состояние мышечной ткани. В мышцах прогрессируют дегенеративно-дистрофические и атрофические процессы и формируются спайки, что усугубляет дисфункцию и приводит к ухудшению прогноза на выздоровление [55, 110].

В некоторых случаях, отрезки сухожилий смещаются за счет сокращения мышцы, в результате чего образуется диастаз. В момент смещения отрезков сухожилий сгибателей происходит резкое натяжение и отрыв брыжеечных сосудов, что приводит к нарушению кровоснабжения сухожилия [51]. Мышца-сгибатель при этом укорачивается, сморщивается, атрофируется и постепенно дегенеративно перерождается. Отрезки сухожилия, лишенные кровоснабжения и физиологического натяжения, также подвергаются набуханию, гипертрофии и дегенерации.

При некоторых уровнях повреждения сухожилия диастаз между его концами может быть незначительным из-за того, что перемещение его центрального конца ограничивается благодаря связям с окружающими тканями [55, 110, 138] В этом случае в пространстве между концами сухожилий может образоваться рубец, трансформирующийся в сухожилиеподобную ткань. В некоторых случаях спонтанное образование псевдосухожилий происходит на значительном расстоянии. Они формируются под определяющим действием функции и по своей форме могут не отличаться от нормальных сухожилий. В большинстве случаев диастаз между концами сухожилия слишком велик, поэтому самостоятельное восстановление невозможно. При этом мышца постоянно находится в сокращенном состоянии, что постепенно уменьшает ее сократительную способность, силу и способность к растяжению. Эти изменения становятся необратимыми уже через 5–6 недель после травмы, когда диастаз между концами сухожилий становится неустранимым [51, 139, 216, 222].

1.6. Современные подходы к лечению тендовагинитов

К сухожильно-связочному аппарату дистального отдела конечностей на протяжении жизни лошади предъявляются высокиебиомеханическиетребования, в особой мере, касается как спортивных, так и лошадей, на которых возлагается тяжелая физическая нагрузка.

В настоящее время, среди патологий сухожильно-связочного аппарата дистального отдела конечности лошади важную роль в ветеринарной медицине играют тендиниты и тендовагиниты [9, 10, 33, 77, 90, 122, 117, 167, 160, 161, 223]. Исследования, проведенные в Великобритании, показали, что из 148 спортивных лошадей у 24% с помощью ультразвукового исследования были обнаружены структурно-функциональные изменения связок и сухожилий различной степени тяжести [203, 211].

Тендиниты и тендовагиниты выделяется среди патологий сухожильно-связочного аппарата большой распространенностью у спортивных лошадей, трудностью эффективной диагностики и лечения, необходимостью длительной реабилитации и риска рецидивов [38, 130, 162, 197, 194]. Воспаление сухожилий и сухожильных влагалищ приводит к длительному периоду снижения двигательной активности, поэтому в настоящее время продолжается изучение клинических признаков, причин, методов лечения лошадей с данными патологиями.

Воспалительный процесс в сухожилиях – тендинит – в изолированном виде встречается редко.Тендинит –зачастую начальная фаза дегенеративного поражения сухожилия с небольшим вторичным воспалением, в дальнейшем развивается тендовагинит, так как в процесс вовлекается и сухожильное влагалище. Существует обратный путь – на фоне ранее возникшего воспаления синовиального влагалища развивается тендинит[24, 37, 202, 229].

Реконструктивно-восстановительное лечение лошадей с повреждениями сухожильного аппарата остается актуальной проблемой ветеринарной ортопедии и травматологии. Неудовлетворительные результаты по наблюдению различных

авторов в зависимости от зоны повреждения достигают 13-45 % [38, 129, 159, 161, 197]. Лечение каждого четвертого больного животного с застарелой травмой заканчивается неудачей.У спортивных лошадей восстановление связок и сухожилий после травм с помощью традиционных способов лечения– длительный процесс с плохо прогнозируемым и, зачастую, неудовлетворительным результатом.

Частым итогом консервативного и хирургического лечения является разрастание в пораженном участке рубцовой ткани, что снижает эластичность связок и сухожилий и ведет к рецидивам при увеличении нагрузок [76,210, 220]. После традиционной терапии повторные травмы случаются в 80 % случаев [10, 26, 38, 51, 115]. На сегодняшний день в истории ветеринарии известно большое количество методов и средств лечения тендинитов, которые зарекомендовали как в положительной, так и отрицательной стороне.

Одним из самых древних и по настоящее время применяемых методов для лечения сухожилий служит «прижигание». Авиценна в своих трудах отмечает: «Прижигание – хороший способ лечения, чтобы предупредить распространение гниения, и для укрепления органа, натура которого холодна. Полезно оно также для растворения испорченных соков, прилипающих (сосуды) органам, и для остановки кровотечения».

Процесс лечения методом прижигания, также, известен под названием моксибация. Это слово происходит от названия японского растения mogusa (латинизированная форма - moxa (мокса), аналогичного чернобыльнику (artemisia vulgaris), разновидности полыни, и латинского слова иго (жечь или обжигать). Сущность метода заключалась в том, что термически (при помощи специального инструмента – термокаутера) или химически (при помощи сильно раздражающих лекарственных средств – блистеров) в зоне травмы добивались различной степени ожога [25, 164, 167].

Лошади вводят в наркоз, подготавливают инъекционное поле по общим правилам асептики и антисептики, затем проводят высокий циркулярный блок.

Прижигание осуществляют с помощью термокаутера (точки на расстоянии 1 см друг от друга) или блистеров: спиртовой блистер или красная ртутная мазь. Однако помимо положительного эффекта, метод имеет отрицательные стороны. Так, например, противопоказание применения в острый период воспалительного процесса. В то жевремя, как появилась ультразвуковое исследование установлено, что данная процедура снижает эластичность связок и сухожилия из-за избыточного формирования рубцовой ткани, при этом возрастают риски повторного травматизм [242, 243].В настоящее время, во многих странах прижигание используют в ограниченной мере, в некоторых странах официально запрещено, так например, в Великобритании [242].

В целях лечения перфорированных травм сухожилий была предложена десмотомия придаточной связки сухожилия с прободением (радиальное сращение). Стайлетинг (styletting) или сплиттинг (splitting) заключается в нанесении небольших продольных надрезов в целях удаления геморрагической жидкости [37].

В 80-х годах прошлого столетия был предложен хирургический метод лечения тендинита, заключающийся в установлении внутри поврежденного сухожилия специального углеродного имплантата. Однако, сложность техники операции и низкий процент успеха не привели к ее широкому распространению. В 1990 году в Европе и США проводили испытание препарата под названием «Bapten». К сожалению, наряду с достоверно хорошим влиянием на сухожилие, были выявлены серьезные побочные эффекты, которые привели к гибели нескольких лошадей. По этой причине уже с 1997 года все испытания были прекращены, а препарат запрещен [37].

В литературе представлены методы лечений лошадей с острым травматическим асептическим тендовагинитом, используя нестероидные противовоспалительные вещества, гормональные препараты, которые обладают жаропонижающим, обезболивающим и противоотечным действием, их использование благоприятно сказывается на нормализации трофики и

кровообращения, активизации физической системы соединительной ткани и регенерации воспалительных процессов в очаге асептического воспаление [39].

Существует метод ортопедического лечения тендинитов у лошадей – ковка**.**Не рекомендуется поднимать копыта при повреждении перфорированного сухожилия или подвешивающей связки; необходимо, напротив, оставить лошадь в горизонтальном положении с лёгкой амортизированной подковой.При прободающем сухожилии и запястном сращении показана овальная подкова (в форме яйца) или длинные шипы на подкове во избежание вдавливания копыт на мягкой поверхности. К тому же рекомендуется округлить зацеп копыта (приподнятый зацеп) [167].

В.С. Сапожков,В.В. Левшиц предлагают способ лечения острого травматического асептического тендовагинита у лошадей, заключающийся в введении хионата с действующим веществом гиалуроната натрия двукратно с интервалом 7 дней.Наиболее близкими по технической сущности является способ лечения болезней опорно-двигательного аппарата лошадей методами патогенетической терапии с использованием в качестве медикаментозного средства диметилсульфоксида, обладающего жаропонижающим, обезболивающим, противоотёчным действием [129].Наряду с этим известен способ лечения острых травматических асептических тендовагинитов у лошадей, который включает ежедневное лазерное воздействие низкоинтенсивным инфракрасным излучением на фоне однократного внутривенного введения хионата в дозе 40 мл действующего вещества гиалуроната натрия [116,149].

В настоящее время к клеточно-регенеративной терапии тендинитов и тендовагинитов относят два способа [77, 90, 134]. В первом случаи вводится в зону травмы сухожилия пунктат из костного мозга, во-втором – использование очищенной массы аутологичных стволовых клеток, полученный либо при культивировании образца из жировой ткани, либо костного мозга. Применение для лечения аутологичных (своих собственных) или аллогенных (донорских) стволовых клеток стало перспективной альтернативой традиционной терапии.

Начиная с 2003 года, когда впервые мезенхимные стволовые клетки были использованы для лечения травм сухожильно-связочного аппарата у лошадей, проведены многочисленные исследования.

Мезенхимальные стволовые клетки попадают в место повреждения и быстро дифференцируются в клетки тканей сухожилий, а также секретируют ряд биологически активных цитокинов и факторов роста, которые стимулируют резидентные клетки к регенерации. Используется способность стволовых клеток к регуляции воспалительного процесса, снижению окислительных повреждений, стимуляции васкуляризации, межклеточным взаимодействиям и дифференцировке в нужные клеточные элементы.

1.7. Заключение по обзору литературы

В настоящее время, актуальными и дискуссионными вопросами рысистого спорта служат методы информативной диагностики, профилактики и лечения острого асептического травматического тендинита и тендовагинита, в связи с их широким распространением и снижением резвостных качеств рысаков.

В последние годы появились фундаментальные работы, посвященные анатомо-топографическим особенностям сухожильно-связочного аппарата у скаковых лошадей [102, 152].Знания о структурно-функциональных особенностях системы сухожилия пальца лошади имеют научные знание и служат базой для разработки мер профилактики и лечения болезней опорно-двигательного аппарата.

Несмотря на многолетние исследования, посвященных изучению различных аспектов патологии сухожильно-связочного аппарата конечности, многие вопросы, касающиеся патогенеза, ранней диагностики и лечения, остаются все еще не решенными. Из доступных литературных источниковбыло установлено, что наибольшее количество работ,посвященных изучению репаративной

регенерации сухожильной ткани относится к гуманитарной медицине, к сожалению, в ветеринарной медицине данные вопросы рассматривают лишь фрагментарно. Оптимизация репаративных процессов поврежденной сухожильной ткани остается актуальной и при наличии большого количества научных публикаций, посвященных репаративной регенерации, отсутствует единое мнение о тактике лечения свежих классических микроразрывов, а также о механизмах восстановления сухожилий.

Исследователями разрабатываются классификации стадий и фаз репаративной регенерации сухожилия и еетеоретические основы. При этом, новые данные о роли цитокинов и фактора некроза опухоли в механизме посттравматического процесса сухожильной ткани остаются вне поля зрения отечественных ветеринарных специалистов. Сегодня назрела проблема в поиски лекарственного средства, участвующего в иммунной модуляции воспаления сухожильной ткани, что позволит воздействовать на окислительно-восстановительный метаболизм клетки, стимулировать эндогенную продукцию цитокинов и гемопоэтический фактор, в том числе интерлейкина 1, фактора некроза опухоли, интерферона, эритропоэтина. Обсуждаются вопросы регуляции условий фибропластической фазы с помощью активного управления ангиогенеза. Имеются данные о том, что фибриллогенез, активно идущий в фазу ремоделирования, зависит от коллагена VI типа. Все отмеченные аспекты проблемы определяют ее актуальность и объясняют интерес к данной теме специалистов различного профиля. Постоянно растущее число работ, посвященных проблемам травмы и регенерации сухожильной ткани, заставляет еще раз взглянуть и оценить состояние проблемы на сегодняшний день.

В доступной научной литературе сведений об изучении эффективности препаратов цитопротекторного действия у рысистых лошадей при повреждениях сухожильно-связачного аппарата конечности не обнаружено. Одним из препаратов, обладающим цитопротекторным действием является Глутоксим.

Многие его свойства достаточно глубоко исследованы в гуманитарной медицине. Однако его применение в ветеринарной практике не достаточно изучено.

Отсутствие единства взглядов в выборе методовдиагностикии лечения лошадей с тендовагинитами, необходимость длительной реабилитации и риск рецидивов обуславливает поиск научных решений по этому вопросу.Широта развития тендинитов и тендовагинитов показывает необходимость выяснения механизма посттравматического воспаления и оказания стимулирующего воздействия на сухожильную ткань.Все перечисленные факторы определяют необходимость совершенствования и поиска новых методов воздействия на репаративную регенерацию, способных с одной стороны воздействовать на воспалительный процесс и оптимизировать защитные силы организма, а с другой стороны – потенцировать и оптимизировать процессы регенерации сухожильной ткани, улучшая результаты лечения данного вида патологий. Поиску таких механизмов и тактики лечения лошадей с острым асептическим травматическим тендовагинитом и были посвящены настоящие исследования.

ГЛАВА 2. МАТЕРИАЛ И МЕТОДЫ ИССЛЕДОВАНИЯ

2.1. Общая характеристика научного исследования

Исследовательская работа проведена в период с 2012 по 2016 гг. на базеконеводческого хозяйства «ИП Бабаков», расположенного в селе Соляное, Черлакского района Омской области, ООО «Сибирский Фаворит» в г.Новосибирск, улица Станционная, 27а, Омского областного ипподрома в г.Омск, улица Панфилова, 1.Лабораторные исследования проводили в государственной ветеринарной лаборатории станции по борьбе с болезнями животных Черлакского района Омской области и центральной научно-исследовательской лаборатории Омского государственного медицинского университета.

В исследованиях были использованы лошади породы орловский рысак в возрасте от 3 до 5 лет. С целью изучения распространения острого травматического асептического тендовагинита провели обследования 252 лошадей, из них выявили 146 лошадей с острым травматическим асептическим тендовагинитом.

Лошади содержались в конюшнях с двухрядным расположением денников, объединяемым общим проходом (рисунок 2). В коневодческом хозяйстве используется конюшенная система, лошади содержатся индивидуально в денниках. Параметры микроклимата отслеживаются ежедневно утром до начала и вечером после окончания рабочего дня, результаты записываются в специальный журнал. Индивидуальный тренинг лошадей проводится в шпрингартене. Предусмотрены дорожки с грунтовым покрытием для ежедневной тренировки и испытаний лошадей, общей длиной 1000 м.

*Рисунок 2.*Конюшня на базе коневодческого хозяйства ИП «Бабаков», расположенная в с. Соляное Черлакского района Омской области

Денники оборудованы кормушками и поилками. Ежедневная раздача кормов и смена подстилки осуществляется вручную обслуживающим персоналом. Кормление лошадей осуществляют 2 раза в день, поение 3-4 раза в сутки, в жаркое время года кратность поения увеличивают (таблица 1).

Таблица 1 – Суточный рацион лошадей (на одно животное)

№ п/п	Показатели	Живая масса лошади 350-450 кг	
		период выступлений	период отдыха
1	2	3	4
1	Сено злаково-бобовое, кг	6	6
2	Овес, кг	6	4
3	Кукуруза, кг	1	-

Продолжение таблицы 1

1	2	3	4
4	Мука травяная, кг	1	-
5	Премикс Л-2 (1%) для тренировочного молодняка от 2 лет и спортивных лошадей, кг	0,15	0,1
6	Меласса, кг	0,5	0,5
7	Отруби пшеничные, кг	-	0,5
8	Соль поваренная, г	60	30

Вкачестве профилактических мероприятийосуществляется дача лошадям комплексных витаминов и минеральных веществ, ежедневный моцион и тренировки (рисунок 3).

*Рисунок 3.*Подготовка к соревнованиям.Груминг лошади по клички Алмаз, возраст 3 года 2 месяца.

Хирургическая диспансеризация лошадей проводится 1 раз в 6 месяцев и сопровождается общими клиническими и лабораторными методами исследования, а также ультразвуковым обследованием конечностейвсех лошадей.

2.2. Методика постановки опыта

С целью оценки эффективности лечения лошадей с острым асептическим травматическим тендовагинитом были сформированытри группы по 10 голов в каждой по принципу аналогов (таблица 2). На момент проведения опыта животным предоставлялся покой и освобождение от соревнований сроком от 6-8 месяцев.

Таблица 2 – Список экспериментальных животных

№	Кличка	Порода	Масть	Возраст /месяцы	Живая масса/ кг
1	2	3	4	5	6
Г р у п п а 1					
1	Ирония	Орловский рысак	Серая	36	425
2	Зевака	Орловский рысак	Серая	38	393
3	Венера	Орловский рысак	Вороная	42	367
4	Империя	Орловский рысак	Гнедая	37	428
5	Лейла	Орловский рысак	Серая	40	400
6	Бродяга	Орловский рысак	Серая	38	387
7	Колос	Орловский рысак	Гнедая	37	349
8	Пион	Орловский рысак	Серая	43	412
9	Ковбой	Орловский рысак	Вороная	44	376
10	Майя	Орловский рысак	Серая	41	395

Продолжение таблицы 2

			Среднее значение по группе	39,6±0,8	393,2±7,8
Г р у п п а 2					
1	2	3	4	5	6
11	Матадор	Орловский рысак	Серая	38	439
12	Жилетка	Орловский рысак	Гнедая	45	403
13	Наука	Орловский рысак	Серая	47	425
14	Равен	Орловский рысак	Серая	43	398
15	Лукомор	Орловский рысак	Серая	38	428
16	Ласка	Орловский рысак	Гнедая	44	368
17	Алмаз	Орловский рысак	Гнедая	38	376
18	Гнедой	Орловский рысак	Гнедая	43	408
19	Белоснежка	Орловский рысак	Серая	37	378
20	Вьюга	Орловский рысак	Серая	46	385
			Среднее значение по группе	41,9±1,2	400,8±7,7
Г р у п п а 3					
1	2	3	4	5	6
21	Заплыв	Орловский рысак	Гнедая	46	427
22	Локомотив	Орловский рысак	Вороная	52	384
23	Надел	Орловский рысак	Серая	48	438
24	Палкан	Орловский рысак	Серая	49	369
25	Лакея	Орловский рысак	Серая	47	434
26	Волга	Орловский рысак	Серая	54	379
27	Ялта	Орловский рысак	Серая	39	428
28	Рубин	Орловский рысак	Вороная	45	379
29	Мирон	Орловский рысак	Гнедая	44	385
30	Злата	Орловский рысак	Гнедая	48	367
			Среднее значение по группе	47,2±1,3	399,0±9,1

Группа 1 – контрольная группа(n=10).В контрольную группу входили клиническиздоровые лошади безпризнаков острого травматического асептического тендовагинита.

Группа 2 – опытная группа (n=10). В этой группе проводилилечение лошадей, в качестве лекарственного средства использовали препарат Хионат (рис. 4).

*Рисунок 4.*Локальное введение препарата Хионат (опытная группа 2, лошадь по кличке Жилетка, возраст – 3 года 9 месяцев).

Препарат вводили лошадям в дозе 2 мл (в 1мл содержится 10 мг гиалуроната натрия) на голову 2 раза с интервалом 7 суток. Инъекцию осуществляли на ширину ладони выше путового сустава и на 1,5-2 см валярнее заднего края пястной кости. Вкол иглы делали под углом 45º с латерального края конечности на всю длину иглы, затем вводили раствор хионата.

Группа 3 – опытная группа (n=10). В опытной группе 3 лечение проводилис помощью препарата Глутоксим. Лошадям опытной группы вводили подкожно

Глутоксим в дозе 30 мг на голову 3 раза с интервалом 5 суток выше путового сустава и на 1,5-2 см валярнее заднего края пястной кости (рисунок 5).

В опытные группы входили животные у которыхдиагностировали острый асептический травматический тендовагинит.

Рисунок 5. Место введения препарата Глутоксим (опытная группа 3, лошадь по кличке Мирон, возраст – 3 года 6 месяцев).

Рисунок 6 . Схема научного исследования

2.3. Методы исследования

Для решения задач исследования были использованы следующие методы: клинические, гематологические, биохимические и инструментальные.

У всех лошадей в период диспансеризации проводили клиническоеобследованиесогласно плана:

- анамнез;
- общие исследования (физикальный осмотр в покое и движении лошади, пальпация и перкуссия больной конечности);
- специальные исследования(проба на шпат, локтевая проба, проба с клином).

При сборе анамнеза учитывали породу, пол, возраст, общее состояние животного, его вес, спортивную ценность. Анамнез болезни охватывал такие вопросы как: когда заболело животное, где и при каких обстоятельств возникла заболевание, применялось ли какое лечение, какие отмечаются клинические признаки болезни. В историю болезни записывали,также, данные исследования отдельных органов и систем, результаты измерения общей температуры тела животного, пульса, дыхания.Диагностика статодинамического аппарата основывалась на анализе нарушенной функции конечностей, изучали степень и характер хромоты, ее клиническое проявление.

На первом этапе клинического осмотра отмечали визуально выраженные изменения в конечностях. Например, ассиметрию, деформацию конечностей, раны и другие повреждения. Осматривая больное животное, устанавливали характерное положение больной конечности.Второй этап заключался в наблюдении за животным в процессе движения. На этом этапе обращали внимание на такие параметры, как продолжительность опоры на конечность, расположение и перенос веса на них, размах движений в суставах, биомеханику ходьбы, положение тела в покое. С целью дифференцированного исследования

больное животное вводили по прямой линии, по кругу, с крутыми поворотами, по твердому и мягкому грунту.

Следующим шагом являлся метод пальпаторного исследованиябольной конечности и сравнение ее со здоровой. При пальпации изучали состояние тканей (форму и размер пораженной ткани, местная температура, консистенция, отек, припухлость, крепитация), их чувствительность (болезненность), а также на геометрию конечностей (изменения типичного положения, конфигурации, ассиметрию, локальные деформации).

Диагностика заболевания сухожильно-связочного аппарата основывалась также на специальных методах, заключающейся в выявлении болевой реакции животного.Пробу на шпат применяли с целью исключения хронического деформирующего остеоартрита и остеоартроза. Для этого брали конечность за путовую или плюсневую область и приподнимали, сгибая скакательный сустав (рисунок 7). Затем, через 3 минуты конечность резко отпускали и принуждали лошадь бежать рысью.

*Рисунок 7.*Проба на шпат (опытная группа 2, лошадь по кличке Злата, возраст –4 года)

С целью дифференциальной диагностики пареза лучевого нерва использовали локтевую пробу. Больной конечности придавали вертикальное положение с опорой на всю подошву, а одноименную конечность поднимали и изменяли положение головы и тянули животное вперед. Исследование при помощи клина применяли для исключения заболеваний челночного блока. Животное ставили больной конечностью на деревянный клин длиной 25 см и шириной 15 см, зацепной частью копыта к основанию клина, а пяточной – к его вершине, затем поднимали здоровую одноименную конечность.

Кровь у лошадей, для гематологических и биохимических исследований, брали утром, перед кормлением, из яремной веныдо лечения, 7-е, 14-е, 21-е сутки. Использовали при этомсистему вакуумного забора венозной крови, состоящей из вакуумной пробирки (10 мл), двусторонней иглы и иглодержателя. Пробирка стерильна, герметична, изготовлена из небьющегося биологически инертного пластика (полиэтилентерефталат). Пробирка для получения цельной крови содержит антикоагулянт К2 ЭДТА (трилон Б).

Гематологическое исследование проводили на гематологическом анализаторе MedonicCA 620, на котором определяли количество эритроцитов, лейкоцитов, гемоглобина, гематокрита, нейтрофилов, лимфоцитов, моноцитов. Сыворотка крови являлась материалом для определения биохимических показателей крови.Активность антиоксидантных ферментов – каталазы и супероксиддистмутазы (СОД), также глутатионредуктазы, глюкозо-6-фосфатдегидрогеназы определяли на спектрофотометре СФ-26. Количественное содержание восстановленного глутатиона в эритроцитах определяли компьютерным цитофотометрическим методом. Провоспалительные и противовоспалительные цитокины определяли методом иммуноферментного анализа с помощью специфических реактивов.

Ультразвуковое исследование проводились с помощью портативного ультразвукового сканера MindrayDP- 2200 (рисунок 8).

Рисунок 8. Портативный УЗИ аппарат MindrayDP- 2200.

Процедуры осуществляли при непрерывном режиме излучения, прямой контакт, со скоростью 1 см/сек, экспозиции 10 минут, всего 2 процедуры (до и после курса лечения).Частота сканирования для сухожилий 7-12 МГц.

Ультразвуковое обследование начиналось с подготовки конечностей, при этом осуществлялась стрижка волосяного покрова электрической машинкой для животных с двумя видами ножей (0,1 и 1 мм) по всей длине пальмарной/ плантарной поверхности пясти/плюсны (рисунок 9).

При необходимости обследования ветвей поддерживающей связки удалялся волос с дистальных боковых участков пясти/плюсны, а также с поверхности сесамовидных костей области пута. Затем, конечность лошади мыли теплой водой с губкой, вытирали сухим полотенцем и наносили специальный контактный гель.

Рисунок 9 .Подготовка конечности лошади к ультразвуковому исследованию

Сканирование сухожильно-связочных структур в области пясти/плюсны начинали с области пясти на 4-5 см ниже добавочной кости, при последовательном движении датчика по конечности сверху вниз, сначала датчик размещали в поперечном, а затем в продольном направлении перпедикулярно к оси сухожильных волокон (рисунок 10). В каждой зоне при поперечном сканировании сухожилий оценивали локализацию, размер и форму сухожилия, состояние окружающих тканей, эхогенность и эхоструктуру, при продольном сканировании – эхоструктуру и параллельность сухожильных волокон.

Измерение локальной температуры проводили на медицинскоминфракрасном термометре CEM®-ThermoDiagnosticsв нескольких репрезентативных точках в области средней трети пястной/плюсневой кости.

Рисунок 10. Ультразвуковое исследование конечности лошади

Выборочные точки соответствовали проекции зон кровоснабжения поверхностной пальмарной ветви (ramuspalmarissuperficialis), отходящая от лучевой артерии, и/или плантарной плюсневой артерии.Обследование проводилось в помещении с постоянной температурой от 19ºС до 21ºС. Учитывая экранизирующую роль волосяного покрова, при измерении температуры в указанных точках шерстный покров выстригался. Измерение температуры в данной локализации проводилось в динамике: до лечения и на момент проводимой терапии – 7-е, 14-е, 21-е сутки.

Для биометрического анализа использовали пакеты STATISTICA-6, БИОСТАТИСТИКА, возможности программы MicrosoftExcel[2, 74]. Во всех процедурах статистического анализа критический уровень значимости p принимался равным 0,01. При этом значении p могли ранжироваться по 3 уровням достигнутых статистически значимых различий: $p<0,05$; $p<0,01$; $p<0,001$.

ГЛАВА 3. СОВРЕМЕННОЕ СОСТОЯНИЕ ПРОБЛЕМЫ ЗАБОЛЕВАНИЙ СУХОЖИЛЬНО-СВЯЗОЧНОГО АППАРАТА У ЛОШАДЕЙ

3.1. Частота встречаемости заболеваний сухожильно-связочного аппарата конечностей у лошадей

Изучение частоты встречаемости острого травматического асептического тендовагинита основывалось на ретроспективном анализе журналов для регистрации больных животныхза период 2012по 2016 гг. на базе коневодческого хозяйства «ИП Бабаков», расположенного в селе Соляное, Черлакского района Омской области, ООО «Сибирский Фаворит» в г.Новосибирск, Омского областного ипподрома в г. Омск.

Таблица 3 – Частота встречаемости заболеваний сухожильно-связочного аппарата у лошадей

<table>
<tr><td rowspan="2">Наименование заболеваний</td><td colspan="7">Количество лошадей, голов</td></tr>
<tr><td>2012 год</td><td>2013 год</td><td>2014 год</td><td>2015 год</td><td>2016 год</td><td colspan="2">2012-2016 гг.</td></tr>
<tr><td>1</td><td>2</td><td>3</td><td>4</td><td>5</td><td>6</td><td colspan="2">7</td></tr>
<tr><td colspan="8">Хирургические заболевания лошадей (общее количество) – 252 лошади</td></tr>
<tr><td>Заболевания опорно-двигательного аппарата</td><td>29</td><td>36</td><td>43</td><td>38</td><td>50</td><td colspan="2">196</td></tr>
<tr><td>Другие хирургические заболевания</td><td>12</td><td>9</td><td>11</td><td>14</td><td>10</td><td colspan="2">56</td></tr>
<tr><td>Тендинит поверхностного пальцевого сгибателя</td><td>12</td><td>10</td><td>15</td><td>10</td><td>17</td><td>64</td><td rowspan="2">146</td></tr>
<tr><td>Тендинит глубокого пальцевого сгибателя</td><td>8</td><td>7</td><td>5</td><td>6</td><td>12</td><td>38</td></tr>
</table>

Продолжение таблицы 3

1	2	3	4	5	6	7	8
Острое травматическое асептическое воспаление поддерживающей связки	2	1	3	1	4	11	146
Тендовагинит общего сухожильного влагалища поверхностного и глубокого пальцевых сгибателей	8	6	6	8	5	33	

За указанный период времени из 428 выявлено 252 лошади с хирургической патологией, из них заболевания опорно-двигательного аппарата составила 77,7% (таблица 3).Тендиниты и тендовагиниты зарегистрированы у 146 лошадей, что составило 34,1 % от общего количества обследуемых животных и 57,9 % от лошадей с хирургическими заболеваниями.

Заболевание лошадей - острый асептический травматический тендовагинит - варьировалось в зависимости от возрастных групп. Так, у рысистых лошадей от 3 до 5 лет регистрировали острый асептический травматический тендовагинит у 67 лошадей (45,8 %), вместе с тем, отмечали у 38 лошадей (26 %) старше пятилетнего возраста,зачастую встречаются процессы затяжного хронического течения. Этот факт связан с тем, что с возрастом обменные процессы в сухожильной ткани замедляются, постепенно уменьшается сократительная способность, повышается риск образования спаек и повторных растяжений. Эти изменения необратимы уже через 5-6 недель после травмы. Поэтому раннее выявление лошадей при диспансеризации в возрасте от 1 до 3 лет с патологией сухожильно-связочного аппарата конечности и своевременное этапное лечение позволит предупредить развитие тяжелых и осложненных форм среди взрослого поголовья.

Существует множество факторов, способствующих возникновению заболеваний сухожильно-связочного аппарата конечности. Оценивая их значимость, мы склонны придавать основное значение таким факторам как микротравмы, растяжения. К этому заключению нас привела частота данных факторов обследуемых молодых лошадей в возрасте 3 до 5 лет. Растяжения выявлено у 81 лошади, а микротравмы, или надрывы – у 58 лошадей, что составило 55,4% и 39,7 % соответственно.

Тендиниты ППС и ГПС регистрируются у лошадей рысистых пород в одинаковой вариации (рисунок 11), как на грудных, так и тазовых конечностях. Причем, чаще отмечались на левой грудной конечности – 22,6 %, левой тазовой – 38,3 %.

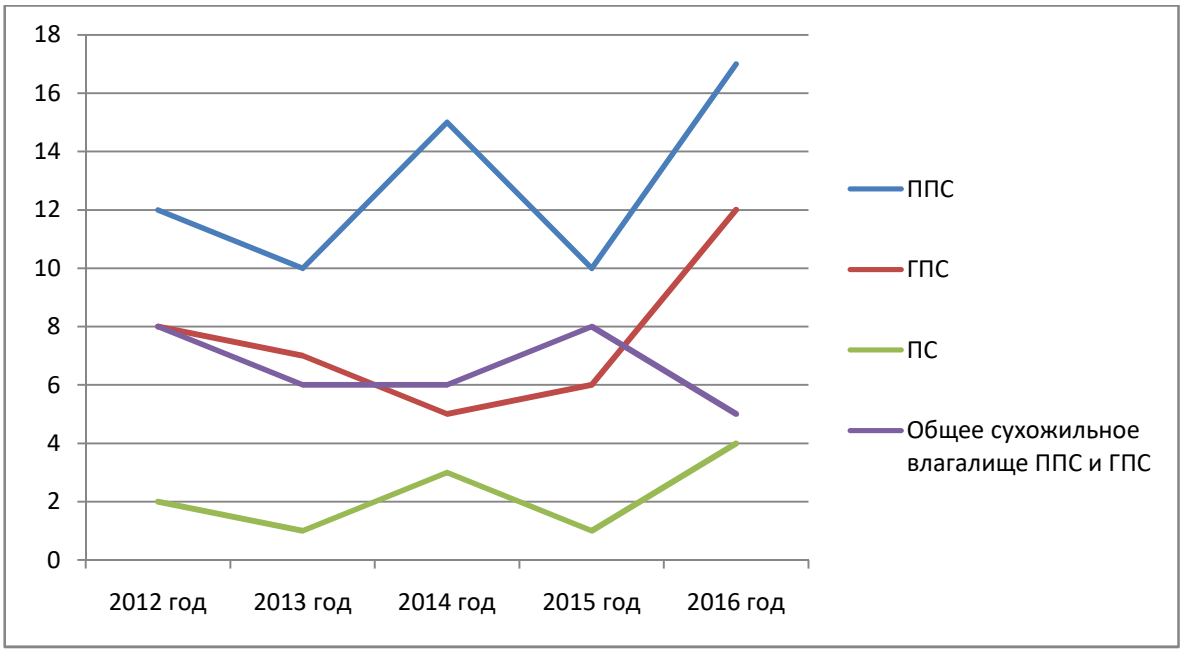

*Рисунок 11.*Частота встречаемости тендинитов и тендовагинитов у лошадей за исследуемый период

Тендинит поверхностного пальцевого сгибателя регистрировали в 2014 г. у 10,3%, 2015 г. – 6,8%, 2016 г. – 11,6% (рисунок 11), а тендинит глубоко пальцевого сгибателя в 2014 г. – 3,4%, 2015 г. - 4,1%, 2016 г. – 8,2%.

В генезе заболеваемости сухожилий большое значение придается сопутствующим заболеваниям. В ходе обследования нами выявлено следующие заболевания. Нередко, в процесс вовлекается общее сухожильное влагалище поверхностного и глубокого пальцевого сгибателей, то заболевание носит название тендовагинит, встречаемыйв 2014 г. у 4,1% случаев, 2015 г. – 5,5% лошадей, 2016 г. – 3,9% лошадей.Но, также, встречается острый травматический асептический тендинит у лошадей межкостной третьей мышцы (или поддерживающей связки) в 2014 г. – 2,1% случаев, 2015 г. - 0,7% лошадей, 2016 г. – 2,7 % лошадей. Это обстоятельство свидетельствует о сочетанном характере патологии.

Таким образом, заболевания сухожильно-связочного аппарата конечности лошадей занимает одно из первых мест в структуре хирургических заболеваний опорно-двигательной системы, причем число больных животных с данной патологии увеличивается, что в том числе, подтверждается нашими исследованиями. Острый травматический асептический тендовагинит у лошадей породы орловский рысак составляет 57,9 % от общей хирургической патологии. Согласно нашим данным, у 2–3 летних лошадей в связи с недостаточно развитыми мускулатурой и сухожильно-связочным аппаратом заболеваемость сухожилий встречается чаще и достигает 45,6 %.Данные статистики о встречаемости тендовагинитовв 26 % случаев среди взрослого поголовья (старше 5 лет), свидетельствуют о недостаточной выявляемости заболеваний сухожильно-связочного аппарата у лошадей молодого возраста, которая осуществляется в период диспансеризации. Заболевания сухожильно-связочного аппарата, начавшись в молодом возрасте, особенно, острый травматический тендинит, принимает хроническое течение, часто приводит к потери работоспособности лошади, хирургическим вмешательствам, инвалидизации и выбраковки животного.

3.2. Методика лечения лошадей с острым травматическим асептическим тендовагинитом

Поскольку заболевания конечностей у спортивных лошадей представляет большой процент от общей хирургической патологии, то поиск новых средств и методов для решения этой патологии остается чрезвычайно актуальным. Разработка методики лечения основывалось на воздействии на патогенетические звенья препаратами, обладающими цитопротекторным эффектом.

На начальном этапе исследования стояла задача разработки способа лечения лошадей с острым травматическим асептическим тендовагинитом. На сегодняшний день в списке ветеринарной ортопедии ведущие позиции занимают вопросы опорно-двигательного аппарата, в особенности патологии сухожильно-связочного аппарата. Основными задачами терапии лошадей с острым травматическим асептическим тендовагинитом являются быстрота купирования воспалительного процесса и клинических признаков, предотвращение развития хронического течения заболеваний. Существуют различные схемы и методы лечения лошадей с данной патологией, так способ с использованием диметилсульфоксида (Е.В. Рыбин, 2002 г.), другая методика, включает ежедневное лазерное воздействие низкоинтенсивным инфракрасным излучением на фоне однократного внутривенного введения хионата в дозе 40 мл. (В.А. Черванёв и соавт., 2005 г.).На наш взгляд, недостатками данных методик является длительный срок лечения, что повышает вероятность хронизации острого процесса.

Целью разработанной методики являлось улучшение результатов комплексного лечения лошадей с острым травматическим асептическим тендовагинитом с применением препарата Глутоксим, позволяющего быстро купировать очаг острого воспаления, что проявляется в виде значительного ослабления отечности окружающих тканей, уменьшения болезненности и нормализации клинического статуса больного животного.

Предложенный нами способ лечения лошадей с острым травматическим асептическим тендовагинитом имеет общие задачи с известными способами лечения, а именно:

1) ликвидация процессов посттравматического воспаления сухожильной ткани, восстановление поврежденных структур;
2) устранение клинических признаков острого травматического асептического тендовагинита, предупреждение перехода патологического процесса из острой формы в хроническую.

Способ осуществляется следующим образом: животное фиксируют в станке, место инъекции двукратно обрабатывают антисептическим средством, препарат Глутоксим в дозе 30 мг вводят подкожно на 8 см выше путового сустава и на 1,5-2 см валярнее заднего края пястной кости. Инъекцию повторяют трёхкратно с интервалом в 5 суток.

Предлагаемый способ позволяет повысить эффективность лечения лошадей с острым травматическим асептическим тендовагинитом и профилактировать развитие осложнений опорно-двигательного аппарата за счет применения препарата цитопротекторного действия Глутоксим, который обладает селективным воздействием на сульфгидрильные группы поверхностно клеточных рецепторов и восстанавливает их чувствительность к регуляторным и транспортным молекулам пептидной природы. Сокращение сроков лечения больных животных при использовании препарата цитопротекторного действия Глутоксим обусловлено активацией системы фагоцитоза, восстановлением в периферической крови уровня нейтрофилов, моноцитов, лимфоцитов и функциональной дееспособности тканевых макрофагов.

Применение разработанной методики позволит получить положительный клинический результат, полное восстановление опорной и двигательной функции, алошади продолжат выступать в спортивных состязаниях.Дальнейшие исследования были посвящены научному обоснованию данной гипотезы.

ГЛАВА 4. ВЛИЯНИЕ ПРЕПАРАТА ГЛУТОКСИМ НА ПРОЦЕССЫ РЕГЕНЕРАЦИИ СУХОЖИЛЬНОЙ ТКАНИ У РЫСИСТЫХ ЛОШАДЕЙ

4.1.Клиническая картина острого асептического травматического тендовагинита у лошадей

Как показали результаты клинического исследования лошадей с острым травматическим асептическим тендовагинитом, пораженными оказывались, преимущественно,поверхностный и глубокий сгибатели пальца и их общее сухожильное влагалище. При исследовании установлено, что в начальный период патологический процесс протекал в виде острого травматического асептического тендинита, а позднее, охватывал область сухожильного влагалища, и протекал в виде тендовагинита.

Данные клинического наблюдения за лошадьми с острым травматическим асептическим тендовагинитом показали, что в условиях обычной эксплуатации этих животных травматических тендовагинит следует рассматривать как местное нарушение функционирования опорно-двигательного аппарата, не отражающееся на общем состоянии животных. Однако, выполнение лошадью активных движений конечностями и сопряженные с этим разнообразные функциональные нагрузки, а также выполнение поставленных владельцем или пользователем задач перед животным, больным острым травматическим асептическим тендовагинитом, встречает препятствие в виде отказа в движении.

При клиническом обследовании установили, что при движении, зачастую, лошадь щадит конечность, избегая длительного опирания на нее.Степень выраженности клинических проявлений зависела от тяжести процесса, что определялось при движении. Это происходило в виде переминания с ноги на ногу иногда с интервалом в несколько секунд, а при движении возникала хромота различной степени интенсивности. В тяжелых случаях животные отказывались

двигаться или передвигались с трудом, насильственное же поднимание одной из конечностей встречало сопротивление осматривавшему.

Внешние проявления поражения сухожилия после травмы и в первые сутки характеризовались болезненной отечностью тканей.В зоне ее распространения местная температура тканей была повышена. Общая температура тела у 87,5% лошадейнаходилосьв пределах физиологической нормы 37,5-38,5ºС. В 12,5% случаев у лошадей общая температура тела достигала 39ºС(таблица4), у данных животных отмечалось одышка и возбужденное состояние, фибриллярное сокращение мышц и повышенное потоотделениебольной конечности.

Таблица 4 – Результаты измерения пульса, дыхания и температуры исследуемых лошадей

№ группы	Периоды измерения	Показатели		
		Пульс, ударов/минуту	Дыхание, /минуту	Температура, ºС
Группа 1 n=10	1-е сутки	38,7±1,53	12,5±0,40*	37,9±0,09*&
	7-е сутки	39,0±0,98	13,2±0,53*	38,2±0,12*&
	14-е сутки	39,4±1,45	12,9±0,32*	38,0±0,10*&
	21-е сутки	38,7±0,88	13,0±0,49*	38,5±0,11*&
Группа 2 n=10	до лечения	40,8±1,23	14,2±0,85*	38,6±0,08*&
	7-е сутки	41,2±0,82	14,8±0,61*	38,8±0,10*&
	14-е сутки	40,9±0,89	14,7±0,70*	38,6±0,09*&
	21-е сутки	40,8±1,12	14,6±0,83*	38,4±0,10*&
Группа 3 n=10	До лечения	43,2±1,61	13,8±0,52*	38,5±0,10*&
	7-е сутки	40,4±1,04	13,2±0,91*	38,7±0,07*&
	14-е сутки	40,2±0,94	12,8±0,54*	38,4±0,06*&
	21-сутки	39,5±0,72	12,9±0,60*	37,8±0,08*&

*Примечание: * – различие достоверно по сравнению с группой 1,(P≤0,01),*
& – различие достоверно по сравнению с группой 2,(P≤0,01).

В опыте участвовали три группы лошадей, по 10 голов в каждой. Группа1 была контрольной, лошади данной группы клинически здоровы. Лошадям 2 и 3группбыл поставлен диагноз – острый травматический асептический тендовагинит.

Лошадям 2 группы вводили препарат хионат в дозе 20 мг/голову 2 раза с интервалом 7 суток. Инъекцию осуществляли на ширину ладони выше путового сустава и на 1,5-2 см валярнее заднего края пястной кости. Вкол иглы делали под углом 45º с латерального края конечности на всю длину иглы.

При осмотре лошадей 2 группына 7-е сутки отечность тканей незначительно уменьшалась, боль и гиперемия сохранялись, определяли выраженную хромоту опирающейся конечности. При исследовании на 14-е сутки отечность и болезненность тканей сохранялась, гиперемия снижалась, лошади пытались опираться на больную конечность, отмечали хромоту опирающейся конечности, отечность тканей спадала, болезненность при пальпации сохранялась. Кожа была уплотненной и неподвижной. При осмотре на 21-е сутки лошади проявляли слабую опороспособность больной конечности, отмечена слабая отечность и болезненность тканей.

Лошадям 3 группы вводили препарат Глутоксим в дозе 30 мг/голову 3 раза с интервалом 5 суток выше путового сустава и на 1,5-2 см валярнее заднего края пястной кости. Уже на 7-е сутки от момента первого введения препарата отмечалась положительная динамика в виде улучшения общего состояния животного, отечность и местная температура снижена, болезненность тканей присутствовала. На 14-е сутки воспалительные процессы стихали, исчезала боль игиперемия тканей, удовлетворительная опороспособность больной конечности. На 21-е сутки животные полностью опирались на больную конечность.

Результаты клинического обследования показали, что использование препарата Глутоксим способствует активизации метаболических процессов в области сухожилия, подавляет воспалительную и болевую реакцию. Препарат

Глутоксим не вызывает негативных реакций и осложнений у лошадей, хорошо переносится животными.

Всем обследуемым проводилось измерение температуры кожи конечности ИК-термометром CEM®-ThermoDiagnostics в нескольких репрезентативных точках в области средней трети пястной/плюсневой кости. Выборочные точки соответствовали проекции зон кровоснабжения поверхностной пальмарной ветви (ramuspalmarissuperficialis), отходящая от лучевой артерии, и/или плантарной плюсневой артерии.

Сравнение температуры в каждой из репрезентативных точек,полученных при обследовании конкретного животного, с температурой поверхности конечности в тех же точках у здоровой лошади, позволяет выявить изменения уровня метаболизма в травмированном сегменте. Исследование поверхностной температуры конечности в травмированном сегменте показало, что у20 лошадей с острым травматическим асептическим тендовагинитом средняя локальная температура равна 36,2±0,04ºС, а у здоровых лошадей - 34,8±0,06ºС.

Таким образом, к 21 дню лечения клинические признаки воспаления пораженной конечности в 3 группе с применением препарата Глутоксим были купированы, напротив, во 2 группе лошади проявляли слабую опороспособность больной конечности, отмечена слабая отечность, напряженность и болезненность тканей.

4.2. Метаболические нарушения в тканях дистальных отделов конечностей при травме

Эффективная терапия спортивных лошадей при травме сухожилий и связок приводит к сокращению периода выздоровления животных и восстановлению беговых качеств. Однако период реабилитации после травмы остаётся продолжительным, а зачастую использование таких лошадей в бегах и скачках

вообще становится невозможным. Выбраковка спортивных лошадей связана с хронизацией развившегося в очаге повреждения воспалительного процесса.Традиционное применение стероидных и нестероидных противовоспалительные средства оказывает лишь временный обезболивающий эффект и не приводит к полному выздоровлению. Это диктует необходимость поиска более эффективных средств и методов. Основой для такого поиска может быть изучение некоторых аспектов патогенеза воспалительного процесса в тканях дистальных отделовконечностей при травме, в частности роли чрезмерного катаболизма пуриновых мононуклеотидов и сопряженного с ним перекисного окисления липидов его развитии. Изучению этого вопроса были посвящены исследования, результаты которых приведены в этой главе.

Для изучения патогенезавоспалительного процесса в тканях дистальных отделовконечностей при травме сухожилий и связок были сформированы три группы подопытных животных, подобранных по методу аналогов. В группу 1 (n=10) вошли клинически здоровые животные, в группу 2 (n=10)– лошади, которым на основе клинических и ультразвуковых исследований был поставлен диагноз - острый травматический асептический тендовагинит. Животным группы 2 проводили традиционную терапию с применением препарата Хионатв дозе 20 мг/голову 2 раза с интервалом 7 суток. Лошадям группы 3 вводили препарат Глутоксим в дозе 30 мг/голову 3 раза с интервалом 5 суток.

Динамика показателей перекисного окисления липидов в крови лошадей через 14 суток после травмы сухожилий и связок дистальных отделов конечностей и начала лечения представлены в таблице 5.

Концентрация мочевой кислоты в плазме крови лошадей группы 2 через 14 суток превышает показатели интактных животных на 38,27% (P≤0,01).Содержание малоновогодиальдегида в эритроцитах лошадей группы 2 увеличилось на 62,02% (P≤0,01).

Таблица 5 – Изменения показателей перекисного окисления липидов в крови через 14 суток после начала лечения лошадей с острым травматическим асептическим тендовагинитом, M±m

Показатели	Группа 1	Группа 2
	n=10	n=10
В плазме крови		
Мочевая кислота, мкмоль/л	648±205,06	896±283,54*
В эритроцитах		
Супероксиддисмутаза, ед/мл	302±95,56	269±85,12*
Каталаза, МЕ/л	65,2±20,63	81,4±25,75*
Малоновыйдиальдегид, мкмоль/л	258±81,64	418±132,27*
Глутатион, моль/л	1,03±0,32	1,42±0,44*
Глутатионредуктаза, МЕ/л	0,22±0,06	0,12±0,03*
Глюкозо-6-фосфатдегидрогеназа,МЕ/л	1,58±0,50	1,89±0,59*
*Примечание: * – различие достоверно по сравнению с группой 1,(P≤0,01).*		

Свидетельством усиленной продукции перекиси водорода, наряду с увеличением в плазме крови концентрации мочевой кислоты, а в эритроцитах – уровня малоновогодиальдегида, является также тенденция к увеличению в этих клетках активности каталазы, которая превышает аналогичный показатель на 24,85%.Усиление процессов перекисного окисления липидов сопряжено с активацией процессов продукциисупероксидных радикалов, поэтому можно было ожидать увеличения активности супероксиддисмутазы, но уровень этого показателя вэритроцитах через 14 суток не только не увеличен, но даже отмечается его снижение (на 10,93% по сравнению с группой 1). Такое снижение может быть связано с прямым воздействием на этот энзим активных кислородных метаболитов.

Свидетельством усиленной пероксидации мембранных структур эритроцитов, наряду с повышенным содержанием в них малоновогодиальдегида,

является увеличение в них содержания глутатиона. Через 14 суток его концентрация превышает аналогичный показатель у интактных животных группы 1 на 27,46% (P≤0,01).

Активность глюкозо-6-фосфатдегидрогеназы в эритроцитах лошадей группы 2 через 14 суток увеличена на 19,62% по сравнению с животными группы 1(P≤0,01).В этот период регистрировали снижение активности глутатионредуктазы на 45,45% (P≤0,01).

Метаболические нарушения в тканяхдистальных отделов конечностей у лошадей при травме, протекают на фоне выраженных явлений воспаления. Через 14 суток в плазме крови подопытных животных увеличена концентрация С-реактивного белка (одного из белков острой фазы воспаления) на 118,89% (P≤0,01)по сравнению с животными группы 1 (рисунок 12).

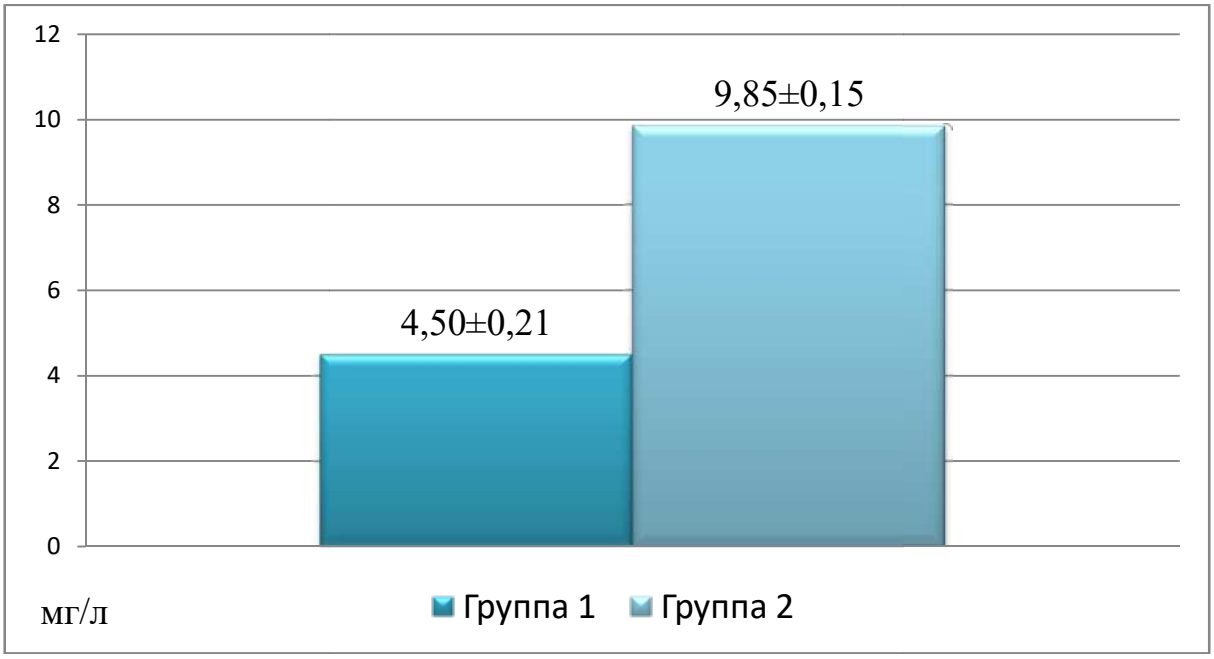

Рисунок12. Изменения концентрации С-реактивного белка через 14 суток после начала лечения лошадей с острым травматическим асептическим тендовагинитом, M±m

О выраженности воспалительной реакции в тканяхдистальных отделов конечностей у лошадей через 14 суток также свидетельствует изменение

показателей клинического анализа крови (таблица 6). Скорость оседания эритроцитов в этот период превышает аналогичный показатель у животных группы 1 на 243,75% (P≤0,01).Поврежденные ткани усиленно фагоцитируют лейкоциты, что проявляется в увеличении их количества в крови на 52,33%; (P≤0,01).Этот процесс происходит за счет нейтрофилов и моноцитов.Количество этих клеток в крови лошадей группы 2 превышает аналогичные показатели у животных группы 1на 74,55 и 120,00% (P≤0,01)соответственно. В этот период регистрировали умеренное увеличение количества лимфоцитов на 14,93% (P≤0,01), что свидетельствует о развитии иммунного ответа.

Таблица 6 – Изменения показателейклинического анализа крови через 14 суток после начала лечения лошадей с острым травматическим асептическим тендовагинитом, M±m

Показатели	Группа 1	Группа 2
	n=10	n=10
Скорость оседания эритроцитов, мм/ч	4,8 ±1,51	16,5±5,22*
Лейкоциты, $x10^9$/л	8,6±2,72	13,1±4,14*
Нейтрофилы, $x10^9$/л	5,5±1,74	9,6±3,03*
Моноциты, $x10^9$/л	0,50±0,15	1,10±0,34*
Лимфоциты, $x10^9$/л	2,01±0,63	2,31±0,73*
Гемоглобин, г/л	165 ±52,21	160±50,63*
Эритроциты, $x10^{12}$/л	6,60±2,08	8,00±2,53*
Гематокрит, %	42,0±13,29	50,5±15,98*
Примечание: * – *различие достоверно по сравнению с группой 1, (P≤0,01).*		

В условиях нашего наблюдения не изменяется количество клеток, обладающих слабой фагоцитарной активностью и не принимающих активного участия в развитии иммунной реакции организма: эозинофилов и базофилов.

Метаболические нарушения в поврежденных тканях сухожилий и связок дистальных отделов конечностейлошадей приводят к развитию явлений гипоксии с последующим увеличением в крови количества эритроцитов на 21,21%; (P≤0,01).В этот период регистрировали рост гематокрита на 20,24% и незначительное уменьшение концентрации гемоглобина в крови на 3,03%.

На фоне продолжающегося традиционного лечения лошадей с острым травматическим асептическим тендовагинитом к 21 суткам можно было бы ожидать уменьшения интенсивности продукции активированных кислородных метаболитов. Но, как видно из данных, представленных в таблице 3, к концу третьей недели показатели перекисного окисления липидов в плазме крови и эритроцитахне достигают аналогичных значений у интактных животных группы 1.

К 21 суткам у животных группы 2 активность каталазы остаётся более высокой (на 19,17%) в сравнении с животными группы 1. Это свидетельствует о продолжающейся усиленной продукции клетками перекиси водорода. Источником ее в очаге воспаления, наряду с ксантиноксидазой, могут быть лейкоциты, фагоцитирующие поврежденные тканевые структуры.

В плазме крови животных группы 2 к 21 суткам концентрация мочевой кислоты продолжает оставаться повышенной (на 18,52%) в сравнении с интактными животными (таблица 7).

Инактивация продуцируемых супероксидных радикалов тормозится из-за сниженной активности супероксиддисмутазы,её концентрация к 21 суткам снижена на 11,26%. Чрезмерной липопероксидации мембранных структур эритроцитов способствует увеличениеконцентрациималоновогодиальдегидана 58,91%; (P≤0,01).Образование перекисных соединений сопровождается усиленнойинактивацией их в реакциях, сопряженных с окислением глутатиона. Вследствие этого потребность в этом трипептиде и скорость биосинтеза его продолжают оставаться повышенными и через три недели после операции.

Таблица7 – Изменения показателей перекисного окисления липидов в крови через 21 сутки после начала лечения лошадей с острым травматическим асептическим тендовагинитом, M±m

Показатели	Группа 1	Группа 2
	n=10	n=10
В плазме крови		
Мочевая кислота, мкмоль/л	648±205,06	768 ±243,03*
В эритроцитах		
Супероксиддисмутаза, ед/мл	302±95,56	268 ±84,81*
Каталаза, МЕ/л	65,2±20,63	77,7±24,58*
Малоновыйдиальдегид, мкмоль/л	258±81,64	410±129,74*
Глутатион, моль/л	1,03±0,32	1,40±0,44*
Глутатионредуктаза, МЕ/л	0,22±0,06	0,12±0,03*
Глюкозо-6-фосфатдегидрогеназа,МЕ/л	1,58±0,5	1,88 ±0,59*
Примечание: * – *различие достоверно по сравнению с группой 1, (P≤0,01).*		

Содержание глутатиона в эритроцитах лошадей группы 2 в этот период превышает аналогичный показатель животных группы 1 на 35,92% (P≤0,01).

К 21 суткам активность глюкозо-6-фосфатдегидрогеназы в эритроцитах остаётся повышенной в сравнении с аналогичным показателем животных группы 1 на 18,99%.Утилизация ионов водорода тормозится вследствие недостаточнойактивности глутатионредуктазы, через 21 сутки традиционной терапии она снижена на 45,45% (P≤0,01).

Воспалительные процессы, развившиеся в организме лошадей с острым травматический асептический тендовагинитом и через три недели остаются достаточно значимыми. Об этом свидетельствует повышенная (на 36,25%; P≤0,01) концентрация С-реактивного белка в плазме крови (рисунок 13).

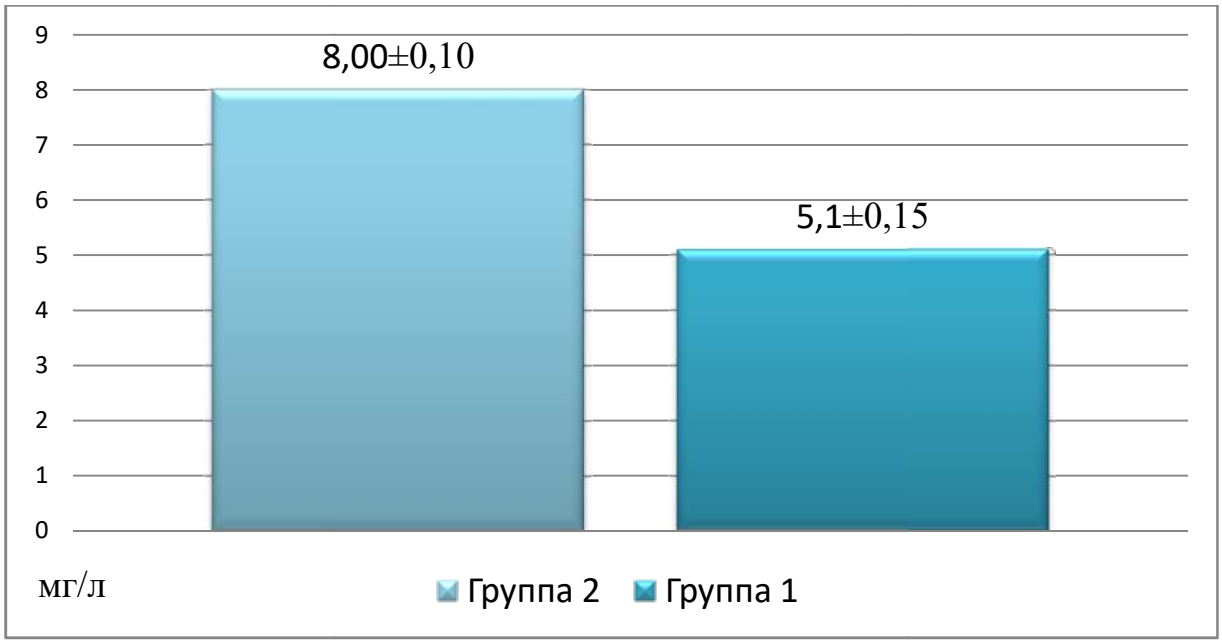

*Рисунок 13.*Изменения концентрации С-реактивного белка через 21 сутки после начала лечения лошадей с острым травматическим асептическим тендовагинитом, M±m

К 21 суткам после начала традиционной терапии лошадей группы 2 скорость оседания эритроцитов (таблица 8) остаётся достаточно высокой и превышает аналогичный показатель у интактных животных на 162,50% (P≤0,01).

Снижение интенсивности воспаления дистальных отделов конечностей у лошадей группы 2 в этот период характеризуется снижением количества клеток крови в сравнении с 14 сутками, но остаются повышенными в сравнении с животными группы 1. Количество лейкоцитов, нейтрофилов и моноцитов на 21сутки превышает аналогичные показатели интактных животных на 17,44;27,27 и 80,00% соответственно (P≤0,01).

Особенностью воспалительной реакции через 21 день после операции является отсутствие статистически достоверного повышения в крови количества лимфоцитов и эритроцитов на 1,49 и 6,06% соответственно. Количество эозинофилов и базофилов, как и на предыдущем этапе исследования, не изменяется.

Таблица 8 – Изменения показателей клинического анализа крови через 21 сутки после начала лечения лошадей с острым травматическим асептическим тендовагинитом, M±m

Показатели	Группа 1	Группа 2
	n=10	n=10
Скорость оседания эритроцитов, мм/ч	4,8 ±1,51	12,6±3,98*
Лейкоциты, х10^9/л	8,6±2,72	10,1±3,19*
Нейтрофилы, х10^9/л	5,5±1,74	7,0±2,21*
Моноциты, х10^9/л	0,50±0,15	0,90±0,28*
Лимфоциты, х10^9/л	2,01±0,63	2,04± 0,64*
Гемоглобин, г/л	165 ±52,21	160±50,63*
Эритроциты, х10^{12}/л	6,60±2,08	7,00±2,21*
Гематокрит, %	42,0±13,29	49,3±15,60*
Примечание: *– *различие достоверно по сравнению с группой 1, (P≤0,01).*		

Регистрировали незначительное повышение показателей гемоглобина и гематокрита к 21 суткам у животных группы 2 на 3,03 и 17,38% соответственно.

Таким образом, в очаге повреждения выражены явления воспаления, связанные с последовательно развивающимися процессами: чрезмерным катаболизмом пуриновых мононуклеотидов, интенсификацией образования перекисных соединений, усиленной инактивацией их в реакциях, сопряженных с использованием глутатиона на фоне недостаточно эффективного восстановления образующегося при этом глутатиондисульфида. Чрезмерная липопероксидация ненасыщенных жирных кислот мембранных структур при травме сухожилий и связок дистальных отделов конечностей лошадей способствует развитию в них воспаления, выражающегосяувеличением в плазме крови уровня С-реактивного белка в условиях развившейся повышенной потребности в глутатионе. При оценке тяжести посттравматического воспалительного процесса, наряду с использованием данных клинических лабораторных исследований, следует

учитывать результаты определения в плазме крови уровня мочевой кислоты, гликозамингликанов, гиалуроновой кислоты, а в эритроцитах – содержания малоновогодиальдегида, глутатиона и активности глутатионредуктазы.

4.3. Коррекция нарушений метаболизма тканевых структур у лошадей с повреждениями сухожилий и связок дистальных отделов конечностей

Проведенные исследования по изучению метаболических нарушений в тканях дистальных отделов конечностей при травме показали, что в травмированном сегменте развивается воспаление, которое зачастую переходит в хроническую форму, удлиняя процесс выздоровления и снижая беговые и спортивные качества лошадей. В связи с этим остро стоит вопрос поиска путей влияющих на интенсивность процессов метаболизма тканевых структур. Проведенные исследования показали, что возможно воздействовать на воспалительный процесс на молекулярном уровне путем локального введения препарата Глутоксим, который восполняет в тканях дефицит глутатиона и стимулирует антиоксидантную систему.

Наряду с этим, проведенные исследования доказали, что при травме дистальных отделов конечностей лошадей, связанных с повреждениями сухожилий и связок, в очаге воспаления усиливается липопероксидация мембранных структур клеток с последующей интенсификацией реакций инактивации перекисных соединений с использованием глутатиона. Травмированные ткани обеспечены последним не в полном объёме вследствие недостаточно эффективного восстановления, образующегося глутатиондисульфида, что в конечном итоге оказывает отрицательное воздействие на течение воспалительного процесса в тканях травмированного сегмента. Разработанная схема лечения лошадей с острым травматическим асептическим тендовагинитом направлена на коррекцию метаболических

нарушений в очаге воспаления путем введения экзогенного препарата Глутоксим.Для изучения влияния глутоксимана метаболизм тканевых структур у лошадей с острым травматическим асептическим тендовагинитом была создана группа подопытных животных (группа 3, n=10), которым локально вводили препарат Глутоксим в дозе 30 мг/голову 3 раза с интервалом 5 суток выше путового сустава и на 1,5-2 см валярнее заднего края пястной кости.

Из данных, представленных в таблице 9, следует, что проведенная терапия травмированных лошадей способствовала уменьшению деструкции клеточных структур в очаге повреждения. Об этом свидетельствовало снижение концентрации мочевой кислоты на 26,90% в плазме крови лошадей группы 3 по сравнению с животными группы 2 (P≤0,01) (таблица 9). К 14 суткам этот показатель приблизился к уровню интактных животных группы 1.

Таблица 9 – Изменения показателей перекисного окисления липидов в крови через 14 суток после начала лечения лошадей с острым травматическим асептическим тендовагинитом, M±m

Показатели	Группа 1	Группа 2	Группа 3
	n=10	n=10	n=10
В плазме крови			
Мочевая кислота, мкмоль/л	648±36,06	896±12,02*	655±36,03&*
В эритроцитах			
Супероксиддисмутаза, ед/мл	302±18,01	269±10,03*	258±25,02&*
Каталаза, МЕ/л	65,2±4,50	81,4±5,13*	72,8±6,0&*
Малоновыйдиальдегид, мкмоль/л	258±20,12	418±25,14*	298±25,10&*
Глутатион, моль/л	1,03±0,11	1,42±0,05*	1,20±0,05&*
Глутатионредуктаза, МЕ/л	0,22±0,04	0,12±0,02*	0,17±0,05&*
Глюкозо-6-фосфатдегидрогеназа,МЕ/л	1,58±0,05	1,89±0,11*	1,71±0,30&*

*Примечание: * – различие достоверно по сравнению с группой 1,(P≤0,01).*
& – различие достоверно по сравнению с группой 2,(P≤0,01).

Снижение концентрации мочевой кислоты к 14 суткам лечения способствовало снижению образования активных кислородных метаболитов, в том числе перекиси водорода, предотвращая активацию каталазы в эритроцитах животных группы 3 на 10,57%(P≤0,01)по сравнению с животными группы 2.

К 14 суткам лечения регистрировали тенденцию к снижению интенсивности пероксидации ненасыщенных жирных кислот мембранных структур, свидетельством этого являлось снижение уровня малоновогодиальдегида в эритроцитах лошадей группы 3 на 28,71% (P≤0,01), хотя и остаётся достаточно высоким, чем у животных группы 1 (на 15,50%). Установлено, что к 14 суткам препарат не оказывает существенного влияния на активность в эритроцитах супероксиддисмутазы, её концентрация остаётся повышенной (на 14,57%) по сравнению с группой 1 и незначительно сниженной (на 4,26%) по сравнению с группой 2.

Локальное введение глутатиона животным группы 3 способствует предотвращению торможения активности глутатионредуктазы, её концентрация в эритроцитах лошадей группы 3 превышает аналогичный показатель у животных группы 2 на 41,67% (P≤0,01), хотя и остаётся сниженной на 22,73% по сравнению с интактными животными группы 1.

К 14 суткам наблюдения регистрировали улучшение обеспеченности тканей в очаге воспаления глутатионом, содержание этого трипептида в красных кровяных клетках лошадей группы 3 снижено на 15,49% по сравнению с аналогичным показателем у животных группы 2 (P≤0,01), но остается повышенным на 16,50% в сравнении с животными группы 1.В это же время была отмечена тенденция к уменьшению в эритроцитах активности глюкозо-6-фосфатдегидрогеназы, её концентрация снизилась на 9,52% (P≤0,01), чем у лошадей группы 2, но осталась выше аналогичного показателя животных группы 1 на 8,23%.

Через 14 суток после начала лечения концентрация С-реактивного белка в плазме крови лошадей, которым вводили глутоксим, снижена на 41,02% по

сравнению животными группы 2 (Р≤0,01), что свидетельствует о благоприятном течении воспалительного процесса (рисунок 14).

*Рисунок 14.*Изменения концентрации С-реактивного белка через 14 суток после начала лечения лошадей с острым травматическим асептическим тендовагинитом, M±m

О разрешении воспалительного процесса можно судить по более низким показателям СОЭ, количества лейкоцитов, нейтрофилов, моноцитов и лимфоцитов крови у животных группы 3 соответственно на 36,36; 25,19; 39,58; 30,91и 12,99%(Р≤0,01), по сравнению с группой 2 (таблица 10).

В этот период наблюдения, несмотря на снижение показателей, которые свидетельствуют о разрешении воспалительных процессов у животных группы 3, они превышают аналогичные показатели интактных животных группы 1 (СОЭ, количество лейкоцитов, нейтрофилов и моноцитов) соответственно на 118,75; 13,95; 5,45 и 50,00% (Р≤0,01). Полностью нормализуется лишь уровень лимфоцитов. К 14 суткам регистрировали незначительное снижение концентрации эритроцитов (Р≤0,01) на 10,00%, гематокрита на 12,08% по сравнению с животными группы 2. Концентрация гемоглобина достигла уровня интактных животных.

Таблица10 – Изменения показателей клинического анализа крови через 14 суток после начала лечения лошадей с острым травматическим асептическим тендовагинитом, M±m

Показатели	Группа 1	Группа 2	Группа 3
	n=10	n=10	n=10
Скорость оседания эритроцитов, мм/ч	4,8 ±0,20	16,5±0,10*	10,5 ±0,5*&
Лейкоциты, $x10^9$/л	8,60±0,40	13,1±0,10*	9,80±0,40*&
Нейтрофилы, $x10^9$/л	5,50±0,10	9,60±0,20*	5,80 ±0,50*&
Моноциты, $x10^9$/л	0,50±0,01	1,10±0,10*	0,75 ±0,05*&
Лимфоциты, $x10^9$/л	2,01±0,11	2,31±0,04*	2,01 ±0,02*&
Гемоглобин, г/л	165±6,00	160±12,00*	166±15*&
Эритроциты, $x10^{12}$/л	6,60±0,50	8,00±0,10*	7,20±0,05*&
Гематокрит, %	42,00±0,30	50,50±0,10*	44,40±0,20*&
*Примечание: * – различие достоверно по сравнению с группой 1, (P≤0,01).* *& – различие достоверно по сравнению с группой 2, (P≤0,01).*			

К 21 суткам наблюдения регистрировали дальнейшее усиление влияния глутоксима на купирование процессов перекисного окисления (таблица 11). Концентрация мочевой кислоты в плазме крови собак группы 3 снизилась на 16,15% (P≤0,01) по сравнению с животными группы 2 и достигла уровня животных группы 1, что свидетельствует о способности глутоксима тормозить катаболизм пуриновых мононуклеотидов.

Через 21 сутки после начала лечения, как и через 14 суток, было отмечено, что глутоксим не оказывает существенного влияния на активность супероксиддисмутазы в крови животных группы 3. Разработанная схема лечения животных группы 3 привела к умеренному снижению активности каталазы на 14,21%(P≤0,01)по сравнению с аналогичным показателем у животных группы 2.

Таблица11 – Изменения показателей перекисного окисления липидов в крови через 21 сутки после начала лечения лошадей с острым травматическим асептическим тендовагинитом, M±m

Показатели	Группа 1	Группа 2	Группа 3
	n=10	n=10	n=10
В плазме крови			
Мочевая кислота, мкмоль/л	648±36,06	768 ±65,08*	644±35,07&*
В эритроцитах			
Супероксиддисмутаза, ед/мл	302±18,01	268 ±21,03*	270±25,04&*
Каталаза, МЕ/л	65,20±4,50	77,70±6,50*	66,67±0,6*&
Малоновыйдиальдегид, мкмоль/л	258±20,02	410±22,32*	275±25,14*&
Глутатион, моль/л	1,03±0,10	1,40±0,10*	1,15±0,03*&
Глутатионредуктаза, МЕ/л	0,22±0,04	0,12±0,03*	0,20±0,03*&
Глюкозо-6-фосфатдегидрогеназа,МЕ/л	1,58±0,05	1,88 ±0,10*	1,65±0,15*&

*Примечание: * – различие достоверно по сравнению с группой 1, (P≤0,01).*
& – различие достоверно по сравнению с группой 2, (P≤0,01).

К этому периоду наблюдения продолжаются процессы снижения интенсивности перекисного окисления липидов в тканях животных, которым применяли глутоксим. Свидетельством этого является снижение концентрации малоновогодиальдегида(P≤0,01) на 32,93% по сравнению с животными группы 2, и только на 6,50% превышает аналогичный показатель у группы 1.

К 21 суткам наблюдения регистрировали снижение концентрации глутатиона в эритроцитах животных группы 3 на 17,86% (P≤0,01)по сравнению с аналогичным показателем лошадей группы 2. Этот показатель практически достиг уровня интактных животных группы 1.

Применение глутоксима при лечении лошадей с острым травматическим асептическим тендовагинитом способствует нормализации дефицита глутатиона в зоне повреждения дистальных отделов конечностей и увеличивает

обеспеченность тканей этим трипептидом опосредовано, модулируя биосинтез глутатионредуктазы, ее концентрация в крови животных группы 3 к 21 суткам лечения превышает аналогичный показатель у лошадей группы 2 на 66,67% (P≤0,01) и достигла уровня животных группы 1.

В этот период наблюдения регистрировали снижение активности глюкозо-6-фосфатдегидрогеназы (Г-6-ФДГГ), ключевого энзима, влияющего на инактивацию перекиси, окислительной ветви этого метаболического пути. К концу третьей недели её концентрация снизилась (P≤0,01) на 12,23% по сравнению с аналогичным показателем у животных группы 2 и незначительно превышала (на 4,43%) активность Г-6-ФДГГ, у животных группы 1.

Проведенные исследования позволили установить, что применение глутоксима у животных группы 3 способствовало снижению интенсивности воспалительного процесса в дистальных отделах конечностей лошадей и через 21 сутки.

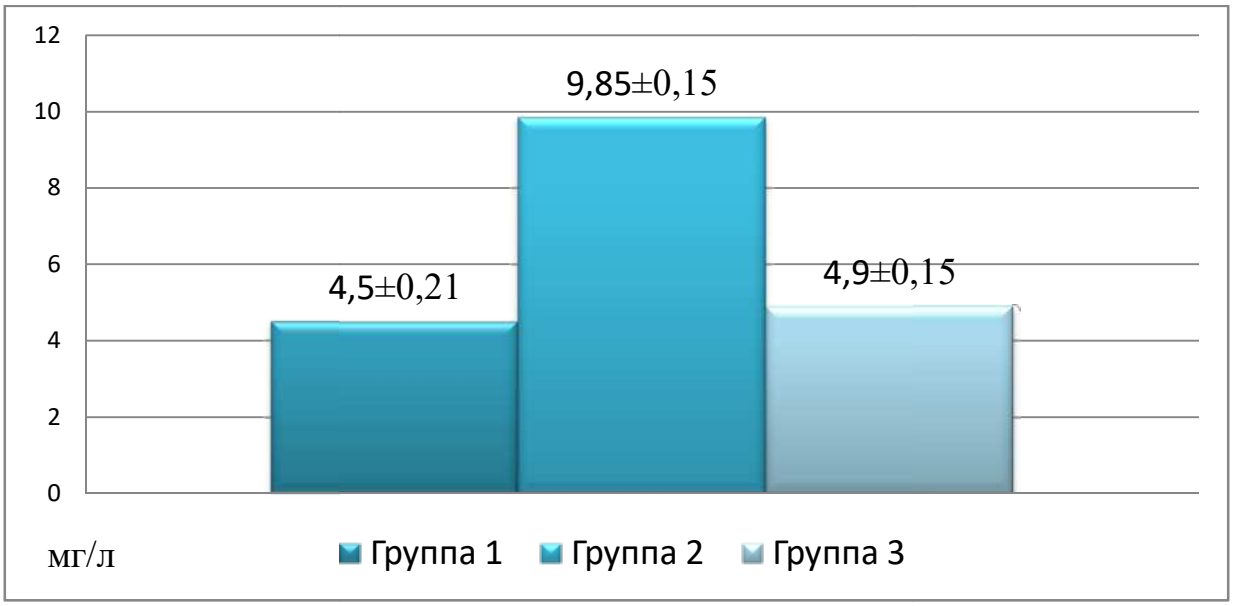

*Рисунок15.*Изменения концентрации С-реактивногобелка через 21 сутки после начала лечения лошадей с острым травматическим асептическим тендовагинитом, M±m

Концентрация С-реактивного белка в плазме крови животных этой группы была на 50,25% по сравнению с аналогичным показателем у животных группы 2 (Р≤0,01) и незначительно (на 8,89%) отличалась от показателя животных группы 1 (рисунок 15).

Из таблицы 12 следует, что в крови лошадей группы 3 СОЭ, количество лейкоцитов, нейтрофилов и моноцитов снизилось на 32,53; 20,79; 14,29 и 27,78% по сравнению с животными группы 2 (Р≤0,01). Следует отметить, что только СОЭ продолжало превышает аналогичный показатель у интактных животных группы 1 на 77,08% (Р≤0,01), остальные показатели не имели значимых отклонений.

Таблица 12 – Изменения показателей клинического анализа крови через 21 сутки после начала лечения лошадей с острым травматическим асептическим тендовагинитом, M±m

Показатели	Группа 1	Группа 2	Группа 3
	n=10	n=10	n=10
Скорость оседания эритроцитов, мм/ч	4,8 ±0,20	12,6±0,20*	8,5±0,50*&
Лейкоциты, $x10^9$/л	8,6±0,40	10,1±0,50*	8,00±0,30*&
Нейтрофилы, $x10^9$/л	5,5±0,10	7,0±0,10*	6,00±0,50*&
Моноциты, $x10^9$/л	0,50±0,01	0,90±0,01*	0,65±0,10*&
Лимфоциты, $x10^9$/л	2,01±0,11	2,04± 0,07*	2,02±0,03*&
Гемоглобин, г/л	165 ±6,00	160±10,00*	166±5,00*&
Эритроциты, $x10^{12}$/л	6,60±0,50	7,00±0,06*	6,50±0,03*&
Гематокрит, %	42,0±0,30	49,3±0,61*	45,7±0,30*&

*Примечание: * – различие достоверно по сравнению с группой 1, (Р≤0,01).*
& – различие достоверно по сравнению с группой 2, (Р≤0,01).

Таким образом, применение препарата Глутоксим при лечении лошадей с острым травматическим асептическим тендовагинитомспособствует снижению к 14 суткам мочевой кислоты на 26,9 %, малоновогодиальдегида – на 28,71 %,

каталазы – на 10,57 %, глюкозо-6-фосфатдегидрогеназы – на 9,52 % по сравнению с группой 2. Из этого следует, что препарат Глутоксим стимулирует антиоксидантную систему, восполняет в тканях дефицит глутатиона, тем самым терапия направлена на коррекцию метаболических нарушений в очаге воспаления.

4.4. Изменение уровня цитокинов при лечении лошадей с острым травматическим асептическим тендовагинитом

При изучении научной литературы, посвященной этиологии и патогенезу травматического тендовагинита у животных, установлено недостаточное описание процессов, связанных сответной реакции иммунной системы при повреждениях сухожилий и связок дистальных отделов конечностей. С точки зрения провоспалительных и противовоспалительных факторов цитокинового каскада, не определены прогностические маркеры развития тендовагинита.

Данная серия эксперимента была направлена на изучение патофизиологических реакции у лошадейс острым травматическим асептическим тендовагинитом по состоянию цитокиновой системы. У животных групп 1, 2 и 3 в процессе лечения в плазме крови определяли уровень провоспалительных (IL-1β, IL-6, TNF-α) и противовоспалительных (IL-10) цитокинов.

В плазме крови лошадей через 14 суток после начала лечения отмечали напряжение как провоспалительного, так и противовоспалительного звена иммунного ответа у животных групп 2 и 3.

Динамика уровня сывороточных провоспалительных и противовоспалительных цитокинов у лошадей опытных групп позволила выявить увеличение их концентрации в сравнении с интактными животными (таблица 13).

Таблица 13 – Изменения уровня цитокинов в плазме крови через 14 суток после начала лечения лошадей с острым травматическим асептическим тендовагинитом, M±m

Показатели	Обозначение	Группа 1	Группа 2	Группа 3
		n=10	n=10	n=10
Провоспалительные цитокины				
Интерлейкин 1β, пг/мл	IL-1β	2,33±0,22	5,82±0,31*	3,48±0,54*&
Интерлейкин 6, пг/мл	IL-6	1,84±0,30	3,41±0,71*	2,37±0,60*&
Фактор некроза опухолей α, пг/мл	TNF-α	3,10±0,32	6,10±0,85*	4,76±0,51*&
Противовоспалительные цитокины				
Интерлейкин 10, пг/мл	IL-10	1,45±0,10	2,86±0,24*	3,66±0,16*&
*Примечание: * – различие достоверно по сравнению с группой 1,(P≤0,01).* *& – различие достоверно по сравнению с группой 2,(P≤0,01).*				

Через 14 суток уровень IL-1β у животных групп 2 и 3 на 149,79 (P≤0,01) и 49,36%(P≤0,01) превышал уровень аналогичного показателя у животных группы 1.

В этот же период наблюдения регистрировали достоверное увеличение концентрации IL-6 на 85,33 и 28,80% (P≤0,01) у животных опытных групп 2, 3 в сравнении с группой 1. Содержание другого провоспалительного медиатора в плазме крови– фактора некроза опухолей α, как маркера цитотоксических Т-лимфоцитов, также свидетельствовало о нарастании иммунного ответа. Уровень TNF-α у животных групп 2 и 3 был выше на 96,77 и 53,55% (P≤0,01).

Следует отметить, что концентрация провоспалительных медиаторов (IL-1β, IL-6, TNF-α) у животных группы 3, которым в схеме лечения применяли глутоксим, была значительно снижена на 40,21; 30,50 и 21,97% в сравнении с животными группы 2, что свидетельствовало о более благоприятном течении воспалительной реакции в дистальных отделах травмированных конечностей спортивных лошадей.

О нарастании иммунного ответа можно судить и по увеличению активности противовоспалительного медиатораинтерлейкина-10. Его концентрация у животных групп 2 и 3 (P≤0,01) превышала на 97,24 и 152,24% соответственно уровень этого показателя у интактных животных группы 1. Через 14 суток регистрировали повышение активности IL-10 на 27,97% у лошадей группы 3, чем у животных другой опытной группы, что свидетельствовало о нарастании противоспалительных процессов.

Через три недели лечения лошадей с острым травматическим асептическим тендовагинитом отмечали изменения течения иммунных реакций. У подопытных животных, которым применяли глутоксим, уровень провоспалительных цитокинов практически достиг уровня показателей интактных животных. С другой стороны, концентрация аналогичных показателей оставалась достаточно высокой, в сравнении со здоровыми животными (таблица 14).

Таблица 14 – Изменения уровня цитокинов в плазме крови через 21 сутки после начала лечения лошадей с острым травматическим асептическим тендовагинитом, M±m

Показатели	Обозна-чение	Группа 1	Группа 2	Группа 3
		n=10	n=10	n=10
Провоспалительные цитокины				
Интерлейкин 1β, пг/мл	IL-1β	2,33±0,22	2,98±0,84*	2,64±0,38*&
Интерлейкин 6, пг/мл	IL-6	1,84±0,30	3,50±0,42*	2,01±0,21*&
Фактор некроза опухолей, пг/мл	TNF-α	3,10±0,32	4,21±0,66*	3,15±0,64*&
Противовоспалительные цитокины				
Интерлейкин 10, пг/мл	IL-10	1,45±0,10	1,33±0,31*	2,24±0,71*&

*Примечание: * – различие достоверно по сравнению с группой 1,(P≤0,01).*
& – различие достоверно по сравнению с группой 2, (P≤0,01).

У животных группы 2 к 21 суткам регистрировали высокий уровень IL-6, который на 90,22% (P≤0,01) превышал этот показатель у интактных животных. Уровень других провоспалительных медиаторов TNF-α и IL-1β оставался выше на 35,81 и 27,90% соответственно. У животных этой группы отмечали торможение противовоспалительных реакций, о чем свидетельствовало снижение на 8,28% активности IL-10.

У подопытных лошадей группы 3 к 21 суткам наблюдали адекватную ответную реакцию со стороны иммунной системы. Уровень TNF-α в плазме кровидостиг уровня здоровых животных. Активность IL-1β и IL-6 превышала аналогичные показатели всего на 13,30 и 9,24% (P≤0,01) по сравнению с животными группы 1. Купирование воспалительных процессов протекало на фоне активации противовоспалительных медиаторов, уровень IL-10 на 54,48% превышал аналогичный показатель у животных группы 1 и на 68,42% – у животных группы 2.

Таким образом, проявления острого травматического асептического тендовагинита у лошадей достаточно разнообразны. К 14 суткам после лечения у животных опытных групп продолжается высвобождение в большом количестве провоспалительных цитокинов, на фоне незначительной активации противовоспалительных медиаторов. Но к концу третьей недели, после применения глутоксима, на фоне купирования активности IL-1β, IL-6, TNF-α происходит активация противовоспалительных процессов, что характеризует адекватность иммунного ответа животных этой группы, а значит, целесообразность выбранной тактики лечения лошадей с повреждениями сухожилий и связок дистальных отделов конечностей.

4.5. Результаты ультразвукового исследования

Ультразвуковое исследование проводилось у всех исследуемых групп до лечения, на 7-е, 14-е и 21-е сутки.По результатам ультразвукового исследования у здоровых лошадейсухожилие имело вид изоэхогенного тяжа с ровным четким контуром и отчетливой продольной исчерченностью.

Так, у лошадей с острым травматическим асептическим тендовагинитом (2 и 3 группа) отмечали признаки заболевания в виде увеличения поперечника и изменение формы сухожилия, неровных и нечетких контуров, снижения эхогенности ткани сухожилия, усиления васкуляризации ткани сухожилия. При развитии тендовагинита наблюдали скопление анэхогенного содержимого (выпота) в синовиальном мешке вокруг сухожилия, утолщение синовиальной оболочки вокруг сухожилия, увеличение размеров воспаленного сухожилия, усиление васкулиризации синовиальной оболочки и ткани сухожилия.

В качестве примера эффективности разработанной методики, приводим следующие клинические наблюдения.Выписка из истории болезни №13 от 14.07.2015 г. (ультразвуковое исследование). Лошадь по кличке Локомотив, породы орловский рысак, возраст 3 года (группа 3) (рисунок 16).

Сразу после скачек появилась хромота на правую грудную конечность. При осмотре в области пясти обнаружили диффузный отек, пальпацией было установлено болезненность. Хромота усиливалась и при даче нагрузки в виде рыси. В поперечном положении датчика с латеральной стороны средней части пясти отображался участок поверхностного пальцевого сгибателя со сниженной эхогенностью. Продольное сканирование соответствующих структур установило, что участок со сниженной эхогенностью составляет 2 см, структура сухожилия была гетерогенна, эхоплотность волокон снижена.

Рисунок16. Лошадь по клички Локомотив, 3 года.

Лошади поставлен диагноз острый травматический асептический тендинит поверхностного пальцевого сгибателя.

Лошадь была снята с соревнований и ежедневных тренировок, ей рекомендована шаговая нагрузка, а также проведен курс лечения с применением препарата Глутоксим.

Повторное ультразвуковое исследование, предпринятое через 7 дней после проведенного лечения, показало положительную динамику. Лошадь успешно приступила к ежедневным тренировкам через 3 месяца от начала лечения. В течение следующего года лошадь успешно работала и выступала на соревнованиях без рецидива заболевания.

Выписка из истории болезни № 48 от 15.06.2015 г (ультразвуковое исследование). Лошадь по кличке Надел, породы орловский рысак, возраст 4 года (группа 2) (рисунок 17).

Лошадь была представлена на обследования по причине длительно (4 дня) непроходящего отека в средней части пясти. Хромота отсутствовала, а поэтому на момент осмотра несла ежедневные нагрузки на рыси и галопе.

При сканировании выявили, что сухожилие поверхностного пальцевого сгибателя имеет размер, превышающий нормы в 2,5 раза. Форма поверхностного сгибателя пальца неровная, округлая, сухожилие оказывает давление и смещает глубокий сгибатель пальца. Продольное сканирование, выполненное с пальмарно-латеральной поверхности пясти, демонстрирует частичную потерю структуры сухожилия на протяжении 2 см. Лошади был поставлен диагноз тендинит поверхностного пальцевого сгибателя.

*Рисунок 17.*Лошадь по кличкиНадел, возраст 4 года

В качестве лечения использовали препарат хионат, который вводили в дозе 20 мг/ голову, двукратно с интервалом 7 суток.

Повторное исследование было выполнено через 7 дней после проведенного лечения. Отмечалось удовлетворительное течение воспалительного процесса, но в сухожилиях сохранялось некоторая гипоэхогенность и гетерогенность. Однако, только на 12 сутки после проведенного лечения было проведено ультразвуковое исследование, в ходе которого отмечено положительные результаты.

Таким образом, клиническая картина острой травмы и заболеваний сухожильно-связочного аппарата мало чем отличается друг от друга. Причем, ни болезненность, ни локализация отека на конечности, а также наличие или отсутствие хромоты не могут достоверно точно свидетельствовать нам о том, где повреждения у лошади. Постановка диагноза существенно облегчается при владении ультразвуковой диагностикой.

ЗАКЛЮЧЕНИЕ

Частота встречаемости острого травматического асептического тендовагинита у рысистых лошадей Омской и Новосибирской области в период 2012 по 2016 гг. составила 57,9% от общей хирургической патологии.

Воспалительный процесс в сухожилиях – тендинит – в изолированном виде встречается редко.Тендинит – зачастую начальная фаза дегенеративного поражения сухожилия с небольшим вторичным воспалением, в дальнейшем развивается тендовагинит, так как в процесс вовлекается и сухожильное влагалище. Существует обратный путь – на фоне ранее возникшего воспаления синовиального влагалища развивается тендинит [24, 37, 202, 229].

Основные причины воспаления – растяжения, надрывы и разрывы сухожилий. Значительно реже заболевание возникает вследствие ушибов, ранений колющими и режущими предметами [19, 34, 63, 167]. Предрасполагающими факторами возникновения острого асептического тендинита и тендовагинита следует отнести ранний интенсивный тренинг молодняка, а также нерациональная ковка, слабое развитие сухожилий при тяжелом корпусе и сильной мускулатуре, ненормальная постановка конечностей, расстройство питания сухожилий после тяжелых заболеваний и т.д. [37, 105, 116, 164]. Травматизму сухожилий у рысистых лошадей нередко способствует плохое покрытие тренировочных полей и дорожек [37,77, 94, 107, 129].У рысистых лошадей травматизм чаще регистрируется при чрезмерных и/или неадекватных нагрузках, немаловажную роль играют факторы наследственности.

Профилактика травматизма в основном состоит в том, чтобы как можно скорее устранить вышеуказанные причины. При езде по жесткому грунту, асфальту, щебенке, горным дорогам, по льду и в гололед лошадей нужно подковывать подковами с шипами; после езды необходимо осматривать подошвы копыт, очищать их от грязи, набившихся в бороздки стрелки песка, камней, стекла. Особенно важно это делать перед выводом лошади из теплой конюшни на мороз, поскольку набившаяся в бороздки и налипшая на подошвы копыт мокрая и

распаренная подстилка при низкой температуре застывает и превращает копыта лошади в своеобразные коньки [5].

По данныхJ.-M. Denoix, N. Crevier-Denoix (2013 г) в рысистом беге повреждаются, зачастую, подвешивающая связка путового сустава, сгибатель пальца на передних конечностях, подвешивающая связка путового сустава на задних конечностях.

При анализе результатов лечения острых травматических асептических тендовагинитов обращает на себя внимание тот факт, что развитие регенеративного процесса от момента повреждения сухожильной ткани до восстановления ее целостности, т.е. до образования морфологически зрелой сухожильной ткани зависит от условий. Так основными факторами благоприятного течения и исхода регенерации сухожилия является освобождения лошади от соревнований и интенсивного ежедневного тренинга.

Для объяснения механизма регенерации сухожилия предлагается разные гипотезы [3, 28, 48, 138, 139, 154]. Одна из них основана на том, что фибробласты и клетки воспаления, мигрируя из периферических тканей, заполняют зону повреждения. При этом за счет повышения адгезивных способностей клеток к матриксу, активизации ангиогенеза восстанавливается целостность сухожилия, но не его анатомия. В основе второй гипотезы лежит представление о механизме регенерации, не требующем инвазии клеток с периферии, а осуществляется за счет миграцииклеток из эндотенона и эпитенона в область повреждения.

Показана роль цитокинов, фактора некроза опухоли, эпидермального, тробоцитарного, фибропластической фазы с помощью активного управления ангиогенеза [48, 52, 57, 71, 73, 83, 104]. В литературе отображены также данные о том, что фибриллогенез в фазу ремоделирования зависит от коллагена IV типа [55, 154].

При любом механизме травмы, в частности при открытых повреждениях, нарушается анатомическая целость тех тканей, которые попали в зону повреждения. Механизм воспаления, будучи универсальным клеточным ответом

организма с включением его иммунного и неиммунного компонентов, является ключевой реакцией в посттравматическом процессе [52, 191]. Хотя воспаление является главным механизмом в санации очага повреждения, избыточный воспалительный ответ может привести к вторичному повреждению путем избыточного выделения медиаторов воспаления и развития гиперергических клеточных реакций [52, 71, 104].

На сегодняшний день в истории ветеринарии известно большое количество методов и средств лечения тендинитов и тендовагинитов, которые зарекомендовали как в положительной, так и отрицательной стороне.

Из современных методов лечения лошадей с острым травматическим асептическим тендовагинитом выделяют: применение препарата хионата действующим веществом гиалуроната натрия (В. С Сапожков, В.В. Левшиц, 2007), медикаментозного средства диметилсульфоксида(Е.В. Рыбин, 2002). Известен способ лечения острых травматических асептических тендовагинитов у лошадей, который включает ежедневное лазерное воздействие низкоинтенсивным инфракрасным излучением на фоне однократного внутривенного введения хионата в дозе 40 мл действующего вещества гиалуроната натрия[116,149].

В настоящее время к клеточно-регенеративной терапии тендинитов и тендовагинитов относят два способа. В первом случаи вводится в зону травмы сухожилия пунктат из костного мозга, во-втором – использование очищенной массы аутологичных стволовых клеток, полученный либо при культивировании образца из жировой ткани, либо костного мозга [77, 90, 134].

Частым итогом консервативного и хирургического лечения является разрастание в пораженном участке рубцовой ткани, что снижает эластичность связок и сухожилий и ведет к рецидивам при увеличении нагрузок [76,210, 220].После традиционной терапии повторные травмы случаются в большинстве случаев [10, 26, 38, 51, 115].

Поэтому целью настоящего исследования явилось разработка научно-обоснованной тактики лечения лошадей с острым травматическим асептическим тендовагинитом.

Для достижения поставленной цели необходимо было решить следующие задачи:

1) изучить частоту встречаемости острых травматических асептических тендовагинитов у лошадей в Омской и Новосибирской областях с 2012 по 2016 года и выявить основные причины этой хирургической патологии;
2) разработать и обосновать способ лечения лошадей с острым травматическим асептическим тендовагинитом;
3) изучить динамику клинического состояния лошади в условиях применения препаратов Хионат и Глутоксим;
4) определить состояние основных биохимических, гематологических показателей крови у спортивных лошадей с острым травматическим асептическим тендовагинитом и при воздействии препаратов Хионат и Глутоксим;
5) обосновать картину ультразвукового исследования сухожилий и сухожильных влагалищ до и после воздействия препаратов Хионат и Глутоксим.

В исследовании принимали участие лошади породы орловский рысак, подобранные по принципу аналогов, массой 487,1±0,7 кг, возрастом от 3 до 5 лет с диагнозом острый травматический асептический тендовагинит, который поставленв ходе проведения хирургической диспансеризации, а также по результатам дифференциальной диагностики присутствующей хроматы у животного.

С целью оценки эффективности лечения лошадей с острым асептическим тендовагинитом были сформированытри группы по 10 голов в каждой. На момент

исследования животным предоставлялся покой и освобождение от соревнований сроком на 2 месяца.

Группа1 – контрольная группа(n=10). В качестве контрольной группы использовались лошади с отсутствием признаков острого травматического асептического тендовагинита, по клиническим и ультразвуковым показателям подтверждали их здоровье.

Группа 2 – контрольная группа (n=10) – традиционное лечение, в качестве лекарственного средства использовали препарат Хионат. Препарат вводили лошадям в дозе 20 мг/голову 2 раза с интервалом 7 суток. Инъекцию осуществляли на ширину ладони выше путового сустава и на 1,5-2 см валярнее заднего края пястной кости. Вкол иглы делали под углом 45º с латерального края конечности на всю длину иглы.

Группа 3 – опытная группа (n=10) – лечение проводилось согласно разработанного метода, который направлен на повышение эффективности лечения лошадей с острым травматическим асептическим тендовагинитом и профилактику развития осложнений опорно-двигательного аппарата. Указанный эффект достигается за счет повышения реактивности организма путем подкожного введения препарата Глутоксим в дозе 30 мг. Препарат вводят на 8 см выше путового сустава и на 1,5-2 см валярнее заднего края пястной кости подкожно трёхкратно с интервалом 5 суток.

При осмотре лошадей 2 группы на 7-е сутки отечность тканей незначительно уменьшалась, боль и гиперемия сохранялись, определяли выраженную хромоту опирающейся конечности. При исследовании на 14-е сутки отечность и болезненность тканей сохранялась, гиперемия снижалась, лошади пытались опираться на больную конечность, отмечали хромоту опирающейся конечности, отечность тканей спадала, болезненность при пальпации сохранялась. Кожа была уплотненной и неподвижной. При осмотре на 21-е сутки лошади проявляли слабую опороспособность больной конечности, отмечена слабая отечность и болезненность тканей.

У лошадей группы 3 уже на 7-е сутки от момента первого введения препарата отмечалась положительная динамика в виде улучшения общего состояния животного, отечность и местная температура снижена, болезненность тканей присутствовала. На 14-е сутки воспалительные процессы стихали, исчезала боль и гиперемия тканей, удовлетворительная опороспособность больной конечности. На 21-е сутки животные полностью опирались на больную конечность.

Результаты клинического обследования показали, что использование препарата Глутоксим на биологически активные точки способствует активизации метаболических процессов в области сухожилия, подавляет воспалительную и болевую реакцию. Препарат Глутоксим не вызывает негативных реакций и осложнений у лошадей, хорошо переносится животными.

Таким образом, к 21 дню лечения клинические признаки воспаления пораженной конечности в 3 группе с применением препарата Глутоксим были купированы, напротив, во 2 группе лошади проявляли слабую опороспособность больной конечности, отмечена слабая отечность, напряженность и болезненность тканей.

Изучение динамики гематологических и биохимических изменений при восстановлении регенеративных процессов сухожильной ткани на фоне применения препарата цитопротекторного действия Глутоксим было одной из задач настоящего исследования

У исследуемых лошадей проводили лабораторное исследование крови перед лечением, затем на 7-й, 14-й, 21-й день эксперимента. С целью контроля за изменениями метаболических процессов и течением регенерации сухожильной ткани у больных животных определяли показатели перекисного окисления липидов: мочевая кислота, супероксиддисмутаза, каталаза, малоновый диальдегид, глутатион, глутатионредуктаза, глюкозо-6-фосфатдегидрогеназа.

Для более полной и объективной картины течения метаболических процессов в различных условиях были использованы гематологические показатели: уровень гемоглобина, общее количество эритроцитов и лейкоцитов.

В очаге повреждения выражены явления воспаления, связанные с последовательно развивающимися процессами: чрезмерным катаболизмом пуриновых мононуклеотидов, интенсификацией образования перекисных соединений, усиленной инактивацией их в реакциях, сопряженных с использованием глутатиона на фоне недостаточно эффективного восстановления образующегося при этом глутатиондисульфида. Чрезмерная липопероксидация ненасыщенных жирных кислот мембранных структур при травме сухожилий и связок дистальных отделов конечностей лошадей способствует развитию в них воспаления, выражающегося увеличением в плазме крови уровня С-реактивного белка в условиях развившейся повышенной потребности в глутатионе. При оценке тяжести посттравматического воспалительного процесса, наряду с использованием данных клинических лабораторных исследований, следует учитывать результаты определения в плазме крови уровня мочевой кислоты, гликозамингликанов, гиалуроновой кислоты, а в эритроцитах – содержания малоновогодиальдегида, глутатиона и активности глутатионредуктазы.

Применение препарата Глутоксим при лечении лошадей с острым травматическим асептическим тендовагинитом способствует снижению к 14 суткам мочевой кислоты на 26,9 %, малоновогодиальдегида – на 28,71 %, каталазы – на 10,57 %, глюкозо-6-фосфатдегидрогеназы – на 9,52 % по сравнению с группой 2. Из этого следует, что препарат Глутоксим стимулирует антиоксидантную систему, восполняет в тканях дефицит глутатиона, тем самым терапия направлена на коррекцию метаболических нарушений в очаге воспаления.

Проявления острого травматического асептического тендовагинита у лошадей достаточно разнообразны. К 14 суткам после лечения у животных опытных групп продолжается высвобождение в большом количестве

провоспалительных цитокинов, на фоне незначительной активации противовоспалительных медиаторов. Но к концу третьей недели, после применения глутоксима, на фоне купирования активности IL-1β, IL-6, TNF-α происходит активация противовоспалительных процессов, что характеризует адекватность иммунного ответа животных этой группы, а значит, целесообразность выбранной тактики лечения лошадей с повреждениями сухожилий и связок дистальных отделов конечностей.

Таким образом, все результаты проведенных гематологических и биохимических исследований убедительно свидетельствуют о том, что применение препарата Глутоксим лошадям с острым травматическим асептическим тендовагинитом способствует созданию оптимальных условий для нормализации метаболических процессов в организме, восстановлению реологических свойств крови и снижению воспаления.

Результаты клинического обследования показали, что использование препарата Глутоксим на биологически активные точки способствует активизации метаболических процессов в области сухожилия, подавляет воспалительную и болевую реакцию. В ходе исследований установлено, что препарат Глутоксим не вызывает негативных реакций и осложнений в организме лошади, хорошо переносится животными, кроме того, восстанавливает чувствительность к регуляторным и транспортным молекулам – пептидам, усиливает костномозговое творение, оптимизирует выработку моноцитов, макрофагов и нейтрофилов, стимулирует работу цитокинов.

Использование препарата Глутоксим приостанавливало дальнейшее развитие воспалительных процессов в сухожильных тканях, что оказывало благоприятное влияние на состояние животных.

ВЫВОДЫ

1. Острый травматический асептический тендовагинит у лошадей породы орловский рысак в возрасте от 3 до 5 лет составляет 57,9 % от общей хирургической патологии. Основными причинами острого травматического асептического тендовагинита у лошадей являются растяжения в 55,4% и микротравмы – в 39,7% случаев, а также тендиниты поверхностного пальцевого сгибателя 25,4 % и тендиниты глубокого пальцевого сгибателя 15,1 %.

2. Разработанный способ лечения лошадей с острым травматическим асептическим тендовагинитом, наряду с противоотечной и противовоспалительной терапией, включает локальное введение препарата Глутоксим в дозе 30 мг трехкратно с интервалом 5 суток.

3. Острый травматический асептический тендовагинит у лошадей характеризуется усилением пероксидации мембранных структур и сопровождается к 14 суткам повышением концентрации мочевой кислоты на 38,27 %, малоновогодиальдегида – на 62,02 %, каталазы – на 24,85 %, глутатиона – на 27,46 %, глюкозо-6-фосфатдегидрогеназы – на 19,62 %, наряду со снижением активности супероксиддисмутазы на 10,93 % и глутатионредуктазы на 45,45 % по сравнению с интактными животными.

4. У лошадей с острым травматическим асептическим тендовагинитом регистрируются выраженные признаки воспаления, сопровождающиеся болезненной отечностью, хромотой опирающейся конечности, локальной гипертермией, в крови – увеличением концентрации С-реактивного белка на 118,8 % ($p \leq 0,01$), СОЭ – на 243,75 % ($p \leq 0,01$), гематокрита – на 20,24%, увеличением количества лейкоцитов на 52,33 %, эритроцитов – 21,21% по сравнению с интактными животными.

5. Препарат Глутоксим при лечении лошадей с острым травматическим асептическим тендовагинитом способствует снижению интенсификации образования перекисных окислений и липопероксидации ненасыщенных жирных кислот мембранных структур, характеризующиеся уменьшением концентрации

мочевой кислоты – на 38,27%, малоновогодиальдегида – на 62,02%, каталазы – на 24,85%, С-реактивного белка – на 118,89%, снижением активности глутатионредуктазы на 45,45% по сравнению с интактными животными.

6. Применение глутоксима в лечение лошадей с острым травматическим асептическим тендовагинитом способствует к 14 суткам снижению концентрации провоспалительных медиаторов IL-1β – на 40,21 %, IL-6 – на 30,50 %, TNF-α – на 21,97 % и повышению активности противовоспалительного медиатора IL-10 на 27,97%. по сравнению с лошадьми традиционного метода лечения препаратом Хионат.

7. Эффективность лечения лошадей с острым травматическим асептическим тендовагинитом достигается путем применения глутоксима и позволяет добиться сокращения длительности лечения на 6,9±0,31 ($p<0,001$) суток в сравнении с традиционным лечением.

ПРАКТИЧЕСКИЕ РЕКОМЕНДАЦИИ

1.Для практикующих врачей разработан следующий алгоритм лечения лошадей с острым травматическим асептическим тендовагинитом.

2.Для повышения эффективности лечения лошадей с острым травматическим тендовагинитом и сокращения сроков реабилитации рекомендуем использовать препарат Глутоксим подкожно в дозе 30 мг/на животное трёхкратно с интервалом 5 суток локально в зону поражения.

3. Полученные результаты исследований могут быть использованы практикующими врачами и при написании учебных пособий.

СПИСОК УСЛОВНЫХ СОКРАЩЕНИЙ

ГПС – глубокий пальцевый сгибатель

ГР- глутатионредуктаза

Г-6-ФДГ – глюкоза – 6 – фосфатдегидрогеназа

ОСВ – общее сухожильное влагалище

ППС- поверхностный пальцевый сгибатель

ПС – поддерживающая связка (межкостная третья мышца)

СОЭ – скорость оседания эритроцитов

IL – интерлейкин

TNF– фактор некроза опухолей

СПИСОК ЛИТЕРАТУРЫ

1. Акаевский, А.И. Анатомия домашних животных / А.И. Акаевский, Ю.Ф. Юдичев, С.Б. Селезнев. - М.: Аквариум-Принт, 2009. - 640 с.
2. Акулич, М.В. Статистика в таблицах, формулах и схемах / М.В. Акулич. - СПб.: Питер, 2009. - 128 с.
3. Алексеевский, С.А. Особенности репаративного тендогенеза под влиянием поля отрицательного электрета в эксперименте / С.А. Алексеевский, А.Н.Бойко // Сибирский медицинский журнал. - 2008. -Т. 23. - № 4-2. - С. 43-45.
4. Алиев, А.А. Выбор и правовое регулирование применения лекарственных средств для анестезиологической защиты животных / А.А. Алиев, А.В. Яшин, А.Ю. Нечаев. – СПб., 2005. – 26 с.
5. Андреевский, И.С. Книга о болезнях лошадей / И.С. Андреевский. - М.: Либроком, 2012. - 532 с.
6. Антонцев, Б. Коннозаводство России в начале 21 века / Б. Антонцев // Коневодство и конный спорт. - 2001. - № 1. - С. 2-4.
7. Аслямов, Н.Н.Применение аллогенного сухожильного трансплантата для стимуляции регенерации сухожилий: автореф. дис… канд. мед. наук / Н.Н.Аслямов. – Уфа: БГМУ, 2005. - 21 с.
8. Афанасьев, Ю.И. Гистология, эмбриология, цитология / Ю.И. Афанасьев, Н.А. Юрина. - 6-е издание. – М.: Гэотар-Медиа, 2012. - 800 с.
9. Барсукова, Н.А. Эффективность лечения больных остеоартрозом с реактивным периартритом низкоинтенсивным лазерным излучением в сочетании с хондропротекторами: автореф. дис… канд. мед. наук. / Н.А. Барсукова. - Воронеж, 2008. – 22 с.
10. Басов, В.З. Профилактика рубцово-спаечного процесса у больных с тяжелыми повреждениями сухожилий / В.З. Басов, А.М. Сигарев, З.С. Овчинникова. // Тезисы докладов VII съезда травматологов-ортопедов России. - Новосибирск, 2002. - С. 390-391.

11. Бокарев, А.В.Визуализация диффузных и локальных воспалительных поражений дистальных отделов конечностей у собак, методом рентгеноконтрастной ретроградной венографии /А.В. Бокарев, А.А. Стекольников, М.А.Нарусбаева // Вопросы нормативно-правового регулирования в ветеринарии. - 2011. - № 3. - С. 49-54.
12. Борисов, М.С. Серозные синовиты и тендовагинитыживотных / М.С. Борисов, О.С. Мочалина, Н.С.Хохлова // Ветеринария, 2016. - N 4. - С. 46-49.
13. Борхунова, Е.Н. Морфофункциональные особенности сухожилий и костно-сухожильных соединений пальца грудной конечности у рысистых лошадей: автореф. дис…канд. биол. наук / Е.Н. Борхунова. - М.: МГАВМиБ, 2000. - 15 с.
14. Варнавский, А. Конкурная арифметика / А. Варнавский // Золотой мустанг. - 2005. - № 3. - С. 30-31.
15. Васильев, А.Ю. Артефакты в ультразвуковой диагностике / А.Ю. Васильев. - М.: ВУНМЦ Росздрава, 2006. - 56 с.
16. Васильев, В.К. Лечение хирургических заболеваний спортивных лошадей на госконюшне «Бурятская» / В.К. Васильев, В.А. Леонтьева // Вестник Бурятской государственной сельскохозяйственной академии им. В.Р. Филиппова. - 2009. - № 3. - С. 7-13.
17. Васильев, Ю.Г. Ветеринарная клиническая гематология: учебное пособие / Ю.Г. Васильев, Е.И. Трошин, А.И. Любимов. - СПб.: Лань, 2015. - 656 с.
18. Васильев, Ю.Г. Цитология, гистология, эмбриология: учебно-метод. пособие / Ю.Г. Васильев, Е.И. Трошин, В.В. Яглов. - СПб.: Лань, 2013. - 576 с.
19. Ватников, Ю.А.К вопросу посттравматической патологии / Ю.А. Ватников // Ветеринария. - 2003. -N 7. - С.12-13.
20. Ватников, Ю.А.Показатели эритро- и лейкопоэза в патогенезе асептическойтравмы / Ю.А. Ватников // Ветеринария. - 2002. -N 7.-С.36-38.

21. Введение в нанотехнологию / В.И. Марголин, В.А. Жабрев, Г.Н. Лукьянов, В.А. Тупик. - СПб.: Лань, 2012. - 464 с.
22. Винничук, Д.Т. Выращивание и тренинг лошадей / Д.Т. Винничук. - М.:АСТ, 2003. - 119 с.
23. Вогел, К. Ваша лошадь. Полное практическое руководство по уходу за лошадьми / К. Вогел. - М.: БММ, 2003. - 192 с.
24. Воронцов, К.В. Охрана труда при обслуживании племенных жеребцов, пороки лошадей и их диагностика и ветеринария / К.В. Воронцов, Г.В. Куляков // Иппология и ветеринария. - 2012. - № 4 (6). - С. 19-24.
25. Веремей, Э.И. Ортопедия ветеринарной медицины / Э.И. Веремей, В.А. Лукьяновский. – СПб.: Лань, 2003. - 352 с.
26. Гамелин, О. Использование противовоспалительных препаратов в лечениилошадей / О. Гамелин // Ветеринария. - 2002. –N 10. - С.4-7.
27. Гаусслер К.К. Дополнительные методы лечения скелетно-мышечных заболеваний / К.К. Гауслер // Болезни лошади. Современные методы лечения. М.: Аквариум-Принт, 2007. – С. 623-628.
28. Гелашвили, П.А. Перестройка микроциркуляторного кровеносного русла как составная часть регенерационного процесса при повреждении органов опорно-двигательного аппарата / П.А. Гелашвили // Сб. тезисов и статей. Первый губернский съезд врачей. – Самара, 2001. – 129 с.
29. Глутоксим как ингибитор фенотипа множественной лекарственной резистентности, ассоциированной с экспрессией PGP / Т.А. Богуш [и др.] // Антибиотики и химиотерапия. - 2010. - Т. 55. - № 5-6. - С. 18-23.
30. Голубев, И.О. Хирургический взгляд на анатомию сухожилий сгибателей пальцев кисти / И.О. Голубев // Вопросы реконструктивной и пластической хирургии. - 2008. - № 3. - С. 14-19.
31. Горбовская, Т. Биомеханика прыжкапомесейорловской рысистой породы/ Т. Горбовская // Аграрный вестник Урала. - 2009. - № 10. - С. 54-55.

32. Гуревич, Д.Я. Справочник по конному спорту и коневодству / Д.Я. Гуревич. - М.: Центр-полиграф, 2000. - 325 с.
33. Даулинг, П.М. Нестероидные противовоспалительные средства / П.М. Даулинг // Болезни лошади. Современные методы лечения. - М.: Аквариум-Принт, 2007. - С. 36-39.
34. Девришов, Д.А.Динамика развития контрактурысухожилийсгибателей конечностилошади / Д.А.Девришов, С.В. Тимофеев, Ю.А. Пилюга // Ветеринарная медицина. - 2012. - № 1. – С. 23-24.
35. Дмитриева, Т. А. Топографическая анатомия домашних животных / Т. А. Дмитриева, П. Т. Саленко, М. Ш. Шакуров. – М.: КолосС, 2008. - 414 с.
36. Долгов, В.С. Эффективность и безопасность применения целестовета введенного в сустав лошадям при хромоте / В.С.Долгов // Ветеринария. Реферативный журнал. - 2003. - № 2. - С. 460.
37. Жукова, М.В. Ветеринария: Тендинит. Найти и обезвредить. Часть 2. Методы и эффективность лечения / М.В. Жукова, М. Савицкая // Мустанг. - 2008. - №6 (74).
38. Жукова, М.В. Влияние современных методов диагностики и лечения на восстановление сухожильно-связочных структур конечности лошади /М.В. Жукова // Коневодство и конный спорт. – 2009. - № 1. - С. 20-22.
39. Жукова, М.В. Опыт применения хионата для лечения артропатий у лошадей / М.В. Жукова, М.Е. Савицкая, Е.Ф. Забегина // Материалы одиннадцатого Московского международного ветеринарного конгресса. - 2003. - С.300-301.
40. Жукова, М.В. Ультразвуковое обследование конечностей лошади / М.В. Жукова. - М.: Аквариум-Принт, 2011. – 96 с.
41. Жукова, М.В.Эффективность диагностикитендинитову лошадей с применением ультрасонографии / М.В.Жукова //Актуальные вопросы ветеринарной медицины. - Новосибирск, 2005. - С. 212-213.
42. Зайцев, С.Ю. Биохимия животных / С.Ю. Зайцев. - М.: Лань, 2005. - 384 с.
43. Зеленевский, Н.В. Анатомия лошади. В 3-х т. - СПб.: ООО «ИКЦ», 2007.

44. Зеленевский, Н. В. Клиническая анатомия лошади / Н. В. Зеленевский, В. И. Соколов. - М.: Колос, 2001. - 408 с.
45. Зеленевский, Н.В.Международная ветеринарная анатомическая номенклатура. Пятая редакция. - СПб.: Лань, 2013. - 400 с.
46. Зеленевский, Н.В. Статика и динамика конечностей лошадей / Н.В. Зеленевский, Д.Н. Зеленевский // Иппология. – 2014. - № 3 (13). - С. 22-32.
47. Зубарева, Е.А. Определение функционального состояния суставов у лошадей в условиях тренинга и испытаний / Е.А. Зубарева // Омский научный вестник. - 2011. - № 1 (104). - С. 165-169.
48. Иванов, А.В. Современные представления о механизмах репаративной регенерации ахиллова сухожилия после его разрыва / А.В. Иванов, Д.В.Козлов // Вестник Смоленской государственной медицинской академии. - 2015. - Т. 14. - № 4. - С. 74-79.
49. Иванов, В.П. Ветеринарная клиническая рентгенология / В.П. Иванов. - М.: Лань, 2014. - 624 с.
50. Иловайский, С.К. Лошадь скаковая, верховая, рысистая, упряжная и тяжеловозная. Полный курс коневодства / С.К. Иловайский. - М.: Либроком, 2012. - 254 с.
51. Исматов, Р.Р. Применение мембранного аллотрансплантата при лечении травматических повреждений сухожилий: автореф. дис… канд. мед. наук / Р.Р. Исматов. - Уфа, 2006. - 19 с.
52. Казакова, И.А. Механизмы влияния макрофагов на репаративную регенерацию: автореф. дис…канд. биол. наук / И.А. Казакова. - Екатеринбург, 2014. - 24с.
53. Казарезов, М.В. Травматология, ортопедия и восстановительная хирургия / М.В. Казарезов, И.В. Бауэр, А.М. Королева. - Новосибирск, 2004. - 287 с.
54. Калашников, В.В. Стратегия и тактика развития коневодства в Российской Федерации / В.В. Калашников // Коневодство и конный спорт. - 2009. - № 2. - С. 2-5.

55. К вопросу о профилактике спаечного процесса при повреждении сухожилий / А.Н. Зохиров [и др.] // Научное обеспечение агропромышленного производстваматериалы: межд. научно-практ. конф. - Курск: Курская государственная сельскохозяйственная академия им. профессора И.И. Иванова,2012. - С. 80-84.
56. Кенеками, А.Г. Содержание лошадей в конюшенных иипподромныхусловиях / А.Г. Кенеками. - М.: Колос, 2003. - 168 с.
57. Кетлинский, С.А. Цитокины. / С.А. Кетлинский, А.С. Симбирцев. – СПб.: ФОЛИАНТ, 2008. - 552 с.
58. Кленова, И.Ф. Ветеринарныепрепаратыв России / И. Ф. Кленова, Н. А. Яременко. - М.: Сельхозиздат, 2001. - 543 с.
59. Клиническая диагностика с рентгенологией / Е.С. Воронин [и др.]. - М.: Колос, 2006. - 509 с.
60. Клиническая лабораторная диагностика в ветеринарии / И.П. Кондрахин [и др.]. - М.: Агропромиздат, 2004. - 531 с.
61. Клиническая хирургия в ветеринарной медицине: учебное пособие /Веремей Э.И. [и др.]. – Минск: ИВЦ Минфина, 2010. - 600 с.
62. Клинические аспекты спортивной медицины / Е.В. Ачкасов [и др.]. - СПб.: СпецЛит, 2014. - 455 с.
63. Ковач, М. Ортопедические заболевания лошадей. Современные методы диагностики и лечения / М. Ковач. - М.: ООО «Королевский издательский дом», 2013. - 120 с.
64. Козлов, С.А. Коневодство / С.А. Козлов, В.А. Парфенов. - СПб.: Лань, 2012. - 352 с.
65. Компьютерное моделирование и лазерная стереолитография в торакальной хирургии / А.В.Евсеев [и др.] // Труды VI Межвузовской научной школы молодых специалистов «Концентрированные потоки энергии в космической технике, электронике, экологии, медицине». -НИИЯФ МГУ, 2005. - С. 112-

117.Климов А. Ф., Акаевский А. И. Анатомия домашних животных. — СПб.: Лань, 2011. — 1040 с

66.Корнилов, Н.В. Травматология и ортопедия: руководство для врачей. В 4 т. / Н.В. Корнилов. - СПб.: Гиппократ, 2004.

67.Коробов, А.В. Клинического обследования больных животных / А.В. Коробов, П.А. Паршин, О.В. Громова. – М.: МГАВМиБ им. К.И.Скрябина, 2005. - 139 с.

68.Коробов, А.В. Словарь ветеринарных терминов по клинической диагностике и внутренним незаразным болезням / А.В. Коробов [и др.]. - СПб.: Лань, 2007. - 320 с.

69.Корячкин, В.А. Толковый словарь врача анестезиолога-реаниматолога / В.А. Корячкин. - СПб.: СпецЛит, 2007. - 272 с.

70.Криштофорова, Б.В. Практическая морфология животных с основами иммунологии / Б.В. Криштофорова, В.В. Лемещенко. - СПб.: Лань, 2016. - 164 с.

71.Крутецкая, З.И. Механизмы внутриклеточной сигнализации / З.И. Крутецкая, О.Е. Лебедев, Л.С. Курилова. - СПб.: СПбГУ, 2003. - 208 с.

72.Куляков, Г.В. Основы клинического обследования лошадей при диагностике незаразных болезней / Г.В. Куляков // Методические рекомендации. - СПб.: СПБГАВМ, 2012. – 16 с.

73.Курчевенко, С.И. Сравнительная оценка цитокинового профиля у экспериментальных животных при воздействии физических факторов (предварительное исследование) / С.И. Курчевенко, Г.И. Бодиенкова // Бюллетень Восточно-Сибирского научного центра Сибирского отделения Российской академии медицинских наук. -2013. -№ 31. - С. 27-29.

74.Лапач, С.Н. Статистические методы в медико-биологических исследованиях с использованием Excel / С.Н. Лапач, А.В. Чубенко, П.Н. Бабич. - Киев: МОРИОН, 2000. - 319 с.

75. Лейзеринг, Т. Нога лошади. Ее строение, функционирование и ковка / Т. Лейзеринг, М. Гартманн, А. Люнгвитц. - М.: Либроком, 2012. - 320 с.
76. Летов, И.И. Диагностика патологии дистальных отделов конечностей у спортивных лошадей / И.И. Летов, В.А. Оробец, Е.В. Сафоновская // Вестник ветеринарии. - 2011. - № 4 (59). - С. 28-29.
77. Лечение травм сухожильно-связочного аппарата лошадей с помощью культивированных мезенхимных стволовых клеток жировой ткани / Н.В. Смирнова [и др.] // Иппология и ветеринария. - 2011. - № 2. - С. 33-35.
78. Лункенбайн, М. Лошади. / М. Лункенбайн. - М.: Астрель, 2001. - 269 с.
79. Ма,О.Дж.Ультразвуковоеисследованиев неотложноймедицине / О.Дж. Ма,Дж.Р.Матиэр. -М.: Бином, 2007. - 390 с.
80. Макгриви, П. Поведение лошадей: руководство для ветеринарных врачей и специалистов по работе с лошадьми / П. Макгриви. - М.: Софион, 2011 – 344 с.
81. Маркс Д. Вопросы ортопедии при предпродажном осмотре / Д. Маркс // Болезни лошади. Современные методы лечения. - М.: Аквариум-Принт, 2007. - С. 547-553.
82. Марлин, Д. Как защитить ноги лошади / Д. Марлин // Иппология. -2015. –№ 3(17) - С. 20-24.
83. Материалы всероссийского научного симпозиума с международным участием. «Цитокины. Стволовая клетка. Иммунитет» // Цитокины и воспаление. - 2004. - Т. 3. - № 2. – 64 с.
84. Машковский, М.Д. Лекарственные средства / М.Д. Машковский. - М.: ООО «Издательство Новая Волна», 2005. – 1200 с.
85. Медведева, М.А. Клиническая ветеринарная лабораторная диагностика / М.А. Медведева. - М.: Аквариум-Принт, 2009. - 416 с.
86. Мейер, Д. Ветеринарная лабораторная медицина. Интерпретация и диагностика / Д. Мейер, Дж. Харви. - М.: Софион, 2007. – 456 с.

87. Мелентьева, Н.М.Этиология и лечениетенденитову лошадей / Н.М. Мелентьева, С.Ю. Концевая // Актуальные проблемы ветеринарной медицины, животноводства, товароведения, обществознания и подготовка кадров на Южном Урале на рубеже веков. - Троицк, 2000. - № 1. - С. 55-57.
88. Местное и общее обезболивание животных / А.А. Стекольников [и др.]. - СПб.: Лань, 2004. - 208 с.
89. Местное обезболивание и методы новокаиновой терапии животных / А.Ф. Сапожников [и др.]. - СПб.: Лань, 2011. - 176 с.
90. Метод терапии сухожильно-связочного аппарата лошадей мезенхимными стволовыми клетками / Н.В. Смирнова [и др.] // Иппология и ветеринария. - 2012. - № 2(4). - С. 40-42.
91. Методические рекомендации по оценке и коррекции иммунного статуса животных / А. Г. Шахов [и др.]. – Воронеж, 2005. – 116 с.
92. Метревели, Т.В. Биохимия животных / Т.В. Метревели. - СПб.: Лань, 2005. - 296 с.
93. Минеральный обмен у спортивных лошадей притендовагините/ Левшиц В.В. [и др.] // Ветеринария, 2009. - N 2. - С. 43-46.
94. Мироненко, Ю.Г. Еще раз о классификации травматизма сельскохозяйственных животных / Ю.Г. Мироненко // Ветеринария. - 2000. - N 10. - С.43-45.
95. Митцнер, Б.Т. Гематологические приборы для лаборатории / Б.Т. Митцнер // Современный курс ветеринарной медицины Кирка. - М.: Аквариум-Принт, 2005. - С. 453-457.
96. Морфологическая и иммуногистохимическая характеристика репаративных процессов в длительно не заживающих ранах / Д.Н. Федоров [и др.] // Архив патологии. – 2002, - Т 64. - № 1. – С. 8-11.
97. Набиев, Ф.Г. Современные ветеринарные лекарственные препараты / Ф.Г. Набиев, Р.Н. Ахмадеев. - СПб.: Лань, 2011. - 816 с.

98. Назаров, М.В. Применение полисептоловой мази при острых асептическихтендовагинитаху лошадей / М.В. Назаров, И.А. Родин, С.Н. Шихина // Труды Кубанского государственного аграрного университета. - Краснодар, 2009. - № 1(1). - С. 329-331.

99. Нарусбаева, М.А.Возможности ультразвуковой диагностики для уточнения диагноза при травмахсухожилий / М.А.Нарусбаева, А.А.Стекольников // Материалы второй международной научно-практической конференции "Ветеринарное обеспечение в современном иппобизнесе". - СПб., 2002. - С. 50-52.

100. Нарусбаева, М.А.Применение ретроградной венографии у лошадей и собак при хирургических заболеваниях: автореф. дисс… канд. Веет. наук / М.А.Нарусбаева. – СПб.: Санкт-Петербургская государственная академия ветеринарной медицины, 2010. – 18 с.

101. Нассау, Р. Пороки и болезни копыт: проблемы ковки. Строение копыта. Расчистка и ковка. Пороки копыт и способы их устранения. Заболевания копыт и их лечение / Р. Нассау. - М.: Аквариум-Принт, 2009. - 224 с.

102. Никитина Д.А. Взаимосвязь типа высшей нервной деятельности с работоспособностью лошадей русской верховой породы: автореф. дис…канд. с.- х. наук / Д.А. Никитина. - М.: МСХА имени К. А. Тимирязева, 2011. – 19 с.

103. Нифронтов, К.Р. Морфофункцилональная характеристика и пути коррекции деструктивных изменений в суставах у спортивных лошадей: автореф. дис…канд. вет. наук / К.Р. Нифронтов. – М.: МГУПБ, 2009. – 19 с.

104. Об оптимальных условиях репаративной регенерации опорных органов / Лаврищева Г.И. [и др.] // Гений ортопедии. - 2002. - № 1. - С. 121-126.

105. Общая ветеринарная хирургия / А.В. Лебедев [и др.]. - М.: Колос, 2000. - 488 с.

106. Общая хирургия животных / С. В. Тимофеев [и др.]. - М.: КолосС, 2006. - 687 с.

107. Ортопедия ветеринарной медицины / Э. В. Веремей [и др.]. - СПб.: Лань, 2003. - 352 с.

108. Осипов, И. П. Атлас анатомии домашних животных / И.П. Осипов. - М.: Аквариум-Принт, 2014. - 152 с.

109. Парфёнов, В.А. Коневодство как важный ресурс экономического и социального развития общества / В.А. Парфёнов, И.Б. Цыганок // Иппология. – 2013. - №3 (9). - С. 52-56.

110. Пастух, В.В. Профилактика посттравматического спаечного процесса вокруг сухожилий: дис… канд. мед. наук / В.В. Пастух. – Харьков: Харьковская медицинская академия последипломного образования, 2015. – 153 с.

111. Пейдж, Б.Т. Навикулярный синдром / Б.Т. Пейдж // Болезни лошади. Современные методы лечения. - М.: Аквариум-Принт, 2007. - С. 587-591.

112. Петраков, К.А. Оперативная хирургия с топографической анатомией животных / К. А. Петраков, П. Т. Саленко, С. М. Панинский. - М.: КолосС, 2008. - 453 с.

113. Полатайко, О. Ветеринарная анестезия / О. Полатайко. - К.: Перископ, 2009. - 408 с.

114. Ползунова, А.М. Лечение лошади. Выпуск 1. Заболевания конечностей у рысистых и верховых лошадей / А.М. Ползунова. - М.: «ГорКа&Говорун», 2007. – 40с.

115. Полякова, Е.В.Лечениетравмопорно-двигательного аппараталошадей / Е.В. Полякова, Г.Ф. Сергиенко, Ю.Л. Ошуркова // Актуальные вопросы ветеринарной медицины. – Новосибирск: Новосибирский государственный аграрный университет, 2004. - С. 228-229.

116. Полякова, Е.В.Лечение травмопорно-двигательногоаппарата лошадей с использованием низко-интенсивного лазерного излучения / Е.В. Полякова,

Г.Ф. Сергиенко // Проблемы развития коневодства и конного спорта в России: материалы междунар. науч.-практ. конф. –Новосибирск: РАСХН. СО. Федерация конного спорта Новосибирской области,2003. -С.64-66.

117. Попов, Ю.Г.Применение некрофарма при ранах в области дистального отдела конечностей / Ю.Г. Попов // Ветеринария. - 2003. - N4. - С.40-42.

118. Попрядухин, П.В. Композитные материалы на основе хитозана и монтмориллонита: перспективы использования в качестве матриц для культивирования стволовых и регенеративных клеток / П.В. Попрядухин // Цитология. - 2011. - №4. - С. 16-23.

119. Поте, С. Особенности применения антибиотиков в лечениилошадей/ С. Поте // Ветеринар. - 2003. -N3. -С.4-5.

120. Практикум по общей и частной ветеринарной хирургии / А.В. Лебедев [и др.]. - М.: Колос, 2000. - 536 с.

121. Практикум по анатомии с основами гистологии и эмбриологии сельскохозяйственных животных / В.Ф. Вракин [и др.]. - М.: КолосС, 2003. - 272 с.

122. Применение плазмы, обогащённой тромбоцитами, при лечении повреждения сухожилия глубокого сгибателя пальца лошади / М. Ковач [и др.] // Современная ветеринарная медицина. - 2014. - № 1. - С. 48-50.

123. Риган, В. Атлас ветеринарной гематологии / В. Риган, Т. Сандерс, Д. Деникола. - М.: Аквариум, 2000. - 136 с.

124. Робинсон Э. Болезни лошадей. Современные методы лечения. / Э. Робинсон. - М.: Аквариум-Принт, 2014. - 1007 с.

125. Родин, И.А. К совершенствованию лечебных мероприятий притравматизмеулошадей. / И.А. Родин [и др.] // Ветеринария Кубани, 2007. – N 6. – С. 4-5.

126. Рузанова, Т.С. Ранняя диагностика патологий сухожильно-связочного аппарата лошади, с помощью УЗИ / Т.С. Рузанова С.В. Кашапова //

Актуальные проблемы развития АПК в работах молодых ученых Сибири: материалы XI Региональной научно-практической конференции молодых ученых Сибирского федерального округа. - 2015. - С. 142-148.

127. Руни, Д.Р. Хромота лошади: причины, симптомы, лечение / Д.Р. Руни. СПб., 2001. – 256 с.

128. Рыбин, Е.В. Влияние димексида на организм лошадей / Е.В. Рыбин // Материалы 6-й Международной научно-практической конференции «Образование и наука в 21 веке». - София: «Бял ГРАД БГ» ООД, 2010. - Т. 6. - С. 83-85.

129. Рыбин, Е.В.Использование диметилсульфоксида при лечении патологиисухожилийулошадей:автореф. дис… канд. вет. наук / Е.В.Рыбин. - СПб.: СПбГАВМ, 2002. - 18 с.

130. Рыбин, Е.В. Исследование перспектив использования диметилсульфоксида в лечении заболеваний опорно-двигательного аппарата лошадей / Е.В. Рыбин, Б.С. Семенов // Современные проблемы анатомии, гистологии и эмбриологии животных. – 2014. – С. 149-152.

131. Рыбин, Е.В. О влиянии димексида на организм лошадей при наружном применении в составе комплексной терапии патологии сухожилий / Е.В. Рыбин // Вопросы нормативно-правового регулирования в ветеринарии. - 2015. - № 3. - С. 163-165.

132. Рэми, Д.У. Навикулярный синдром у лошадей / Д.У. Рэми. - М.: Аквариум-Принт, 2008. - 112 с.

133. Ряднов, А.А. Физиология и этология животных / А.А. Ряднов. - Волгоград: Волгоградский ГАУ, 2015. - 196 с.

134. Савинцев, А.М. Перспективы применения клеточных технологий в травматологии и ортопедии (обзор литературы) / А.Б. Смолянинов, Д.В. Булгин, М.А.Булатов // Травматология и ортопедия России. -2007. -№ 4(46). - С. 58-60.

135. Саленко, П.Т.Эффективность лекарственной терапии и ультразвука при спонтанных хронических асептических синовитах, артритах итендовагинитаху животных / П.Т. Саленко, М.С.Борисов // Материалы Международной учебно-методической и научно-практической конференции, посвященной 85-летию академии. – Москва: Московская государственная академия ветеринарной медицины и биотехнологии, 2004. - №2. - С. 254-258.

136. Салимов, В.А. Практикум по патологической анатомии животных / В.А. Салимов. - СПб.: Лань, 2013. - 352 с.

137. Самер, М.Х. Измекна. Комплексное лечение гнойных осложнений при травмах опорно-двигательного аппарата / Самер М.Х, Измекна. – М.: Российский университет дружбы народов. – 2005. – 14 с.

138. Сапожкова, О.А. Патоморфологические изменения всухожилияху спортивныхлошадейс острым асептическим тендовагинитом / О.А. Сапожкова, В.С.Сапожков // Актуальные проблемы современной ветеринарии. - Краснодарский научно-исследовательский ветеринарный институт, 2011. - №. 1. - С. 144.

139. Сапожков, В.С.Гистологические и гистохимические изменения в сухожилиях при поражении сгибателей пальцев у спортивных лошадей / В.С.Сапожков // Актуальные вопросы аграрной науки и образования. - Ульяновский государственный сельскохозяйственная академия, 2008. - Т. 3. - С. 107-307.

140. Сапожков, В.С.Диагностика, терапия и профилактикатендовагинитову спортивных лошадей / В.С.Сапожков // Ветеринария. - 2006. - N 5. - С. 48-51.

141. Сапожков, В.С.Динамика активности ферментов у спортивных лошадей с острым асептическим тендовагинитом / В.С.Сапожков // Международный вестник ветеринарии. - 2009. - № 4. - С. 53-55.

142. Сапожков, Е.В.Этиология острых асептических тендовагинитов и миозитов у спортивных лошадей / Е.В.Сапожков // Актуальные вопросы ветеринарной медицины. Актуальные вопросы аграрной науки и образования. - Ульяновск, 2008. - Т.3. - С.108-109.

143. Сеин, О.Б. Регуляция физиологических функций у животных / О.Б. Сеин, Н.И. Жеребилов. - СПб.: Лань, 2009. - 288 с.

144. Селимов, Р.Н. Возрастные особенности минерального состава крови здоровых лошадей // Материалы VII научно-практической конференции по болезням лошадей. - М., 2006. - С. 76–77.

145. Семенов, Б.С. Ветеринарная хирургия, ортопедия и офтальмология / Б. С. Семенов, А.А. Стекольников, Д.И. Высоцкий. - М.: Колос, 2004. - 376 с.

146. Семенов, Б.С. Правовое регулирование при работе с наркотическими средствами, психотропными и сильнодействующими веществами в ветеринарной анестезиологии / Б.С. Семенов, А.Ю. Нечаев, Н.П. Бацанов. - СПб., 2000. - 16 с.

147. Семенов, Б.С. Причины заболеваний межкостной третьей мышцы у спортивных лошадей и их профилактика / Б.С. Семенов, Ю.С. Бганцева, Т.Ш. Кузнецова // Вопросы нормативно-правового регулирования в ветеринарии. - 2016. - № 3. - С. 119-122.

148. Семенов, Б.С. Частная ветеринарная хирургия / Б.С. Семенов, А.В. Лебедев. - М.: КолосС, 2003. - 496 с.

149. Сергиенко,Г.Ф.Лазерное излучениеопорно-двигательногоаппарата лошадей / Г.Ф. Сергиенко, Е.О. Стикина, И.И. Балковой // Ветеринария. - 2002. -N6. - С.37-41.

150. Сергиенко, Г.Ф. Лазерное излучение приболезняхопорно-двигательногоаппарата лошадей / Г.Ф. Сергиенко, Е.О. Стикина, И.И. Балковой // Ветеринария с.-х. животных. - 2005. –N 10. - С.44-47.

151. Сикорская, И.И. Работоспособность лошадей спортивного направления в зависимости от показателей экстерьера и биомеханики движений: автореф. дис…канд. с.-х. наук / И.И. Сикорская. – М.: МСХА имени К.А. Тимирязева, 2011. – 24 с.

152. Слесаренко, Н.А. Морфофункциональные характеристики сухожилий и костно-сухожильных соединений пальца у рысистых лошадей / Н.А. Слесаренко, Е.Н. Борхунова, В.Г. Алекперова. - СПб.: Лань, 2005. - 96 с.

153. Слободяник, В.И. Препараты различных фармакологических групп. Механизм действия / В.И. Слободяник, В.А. Степанов, Н.В. Мельникова. - СПб.: Лань, 2014. - 368 с.

154. Современные методы регенеративной медицины в травматологии и ортопедии лошадей / И.В. Ногтева [и др.] // Иппология и ветеринария. - 2012. - № 3(5). - С. 43-50.

155. Современный курс ветеринарной медицины Кирка / пер. с англ. - М.: Аквариум-Принт, 2005. - 1376 с.

156. Содержание, кормление и болезни лошадей / А. А. Стекольников [и др.]. - СПб.: Лань, 2007. - 618 с.

157. Сольди, А. Лошади / А. Сольди. - М.: АСТ, 2005. - 255 с.

158. Способ лечения животных с хирургическим сепсисом: пат. 2517053 Рос. Федерация: МПК A61D7/00, A61M1/36, A61K31/542, A61K38/06, A61P31/04/ С.В. Чернигова, А.А. Стекольников, Ю.В. Чернигов; заявитель и патентообладатель С.В. Чернигова, А.А. Стекольников, Ю.В. Чернигов. - № 2012156146/15; заявл. 24.12.2012; опубл. 27.05.2014, Бюл. № 15. – 6 с.

159. Способ лечения заболеваний опорно-двигательного аппарата у животных и лекарственное средство для его осуществления: 2432926 Рос. Федерация: МПК A61D7/00 / Енгашев С.В. ; заявитель и патентообладатель ООО "Научно-внедренческий центр Агроветзащита». - № 2010115038/13; заявл. 15.04.2010; опубл. 10.11.2011, Бюл. № 31. – 9 с.

160. Способ лечения острого асептического тендовагинита межкостного мускула у спортивных лошадей: пат. 2345735 С1 Рос. Федерация: A61D99/00, A61D31/00, A61K31/728 / В.С. Сапожков, В.В. Левшиц; заявитель и патентообладатель – ФГОУ ВПО ВГАУ им. К.Д. Глинки; - № 2007143048/13, заявл. 20.11.2007, Бюл. №4. – 6 с.

161. Способ лечения острых травматических асептических тендовагинитов у лошадей: пат. 2277001 С1 Рос. Федерация: A61N5/067, A61K31/00, A61K31/728 / В.А. Черванев, А.А. Стекольников, Л.П. Трояновская, В.С. Сапожков, В.В. Левшиц; заявитель и патентообладатель ФГОУ ВПО «Воронежский государственный аграрный университет им. К.Д. Глинки» - № 2005109595/13, заявл. 04.04.2005, опубл. 27.05. 2006, Бюл. №15. – 4 с.

162. Способ лечения повреждений сухожильно-связочных структур конечностей животных: пат. 2419442 Рос. Федерация: A61K35/28, A61P19/02, A61P19/04/ А.М. Савинцев, А.Т. Берозашвили, М.Ю. Конобеевский, М.В. Шевченко; заявитель и патентообладатель Савинцев А.М. - № 2010102047/15; заявл. 22.01.2010; опубл. 27.05.2011, Бюл. № 15. – 9 с.

163. Справочник Видаль Ветеринар. Лекарственные средства ветеринарного назначения в России. - М.: АстраФармСервис, 2003/2004. - 480 с.

164. Стекольников, А.А. Ветеринарная ортопедия. / А.А. Стекольников [и др.]. - М.: КолосС, 2009. - 295 с.

165. Стекольников, А.А. Комплексная терапия и терапевтическая техника в ветеринарной медицине / А.А. Стекольников. - СПб.: Лань, 2007. - 288 с.

166. Стекольников, А.А. Лошади. Биологические основы. Использование. Пороки. Болезни / А.А. Стекольников [и др.]. - СПб.: Лань, 2016. - 576 с.

167. Стекольников, А.А. Ортопедия и ковка лошадей / А.А. Стекольников, Б. С. Семенов, Э. И. Веремей. – М.: КолосС, 2009. - 208 с.

168. Стольная, Е. О коневодстве и государственном руководстве / Е. Стольная // Коневодство и конный спорт. - 2009. - № 6. - С. 5-6.

169. Структура суставного хрящаи симптомы проявления вторичного остеоартроза у собак при лечении препаратом "Хионат" / С. А. Ягников [и др.] // Сельскохозяйственная биология. Сер. биология животных. - 2005. -№ 6. - С. 92-99.

170. Субботин, В.М. Современные лекарственные средства в ветеринарии / В.М. Субботин, С.Г. Субботина, И.Д. Александров. -Ростов-на-Дону: Феникс, 2000. - 392 с.

171. Судебная медицина: учебник / под ред. Ю.И. Пиголкина. - 3-е изд., перераб. и доп. - М.: ГЭОТАР-Медиа, 2012. - 496 с.

172. Танк, В. Анатомия животных для художников / В. Танк. - М.: ООО «Издательство АСТ»: ООО «Издательство Астрель», 2004. - 156 с.

173. Тезио, Ф. Разведение скаковых лошадей / Ф. Тезио. - М.: «Аквариум ЛТД», 2002. - 192 с.

174. Тимофеев, С.В. Хирургические инфекции / С.В. Тимофеев, Д.А. Девришов, Ю.И. Филиппов. - М.: Колос, 2006. - 240 с.

175. Том Ярбро. Лекарственные препараты медленного действия, изменяющие характер заболевания при лечении остеоартрита / Том Ярбро // Болезни лошади. Современные методы лечения. - М.: Аквариум-Принт, 2007. - С.39-41.

176. Ударцев, Е. Ю. Дифференцированный патогенетический подход к выбору средств реабилитации больных с посттравматическим остеоартрозом коленного и голеностопного суставов / Е.Ю. Ударцев,А.В. Чанцев,Е.А. Распопова// Травматология и ортопедия России.-2009. - № 3(53). - С. 20-27.

177. Уоринг, Дж. Х. Поведение лошади / Дж. Х. Уоринг. - СПб.: ООО «ИКЦ», 2009. – 458 с.

178. Усов, С.Ю. Новейшие технологии в ветеринарной ортопедии. / С.Ю. Усов, Н.В. Зеленевский // Иппология. - 2014. -№ 1(11). - С. 60-67.

179. Участие актиновых филаментов в действии окисленного глутатиона и препарата глутоксим на внутриклеточную концентрацию Ca^{2+}в макрофагах /З.И. Крутецкая [и др.] // Доклады Академии наук. - 2011. - Т. 436. - № 5. - С. 705-708.

180. Участие циклооксигеназного и липоксигеназного путей окисления арахидоновой кислоты в регуляции глутоксимом транспорта Na+ в коже лягушки / А.В. Мельницкая [и др.] // Educatio. - 2015. - № 9(16). - С. 42.

181. Фишкин, А.В. Справочник по травматологии / А.В. Фишкин. - М.: Экзамен, 2005. - 319 с.

182. Хан Конни М. Ветеринарная рентгенография / Хан Конни М., Херд Черил Д. - М.: Аквариум-Принт, 2006. - 296 с.

183. Харламова, Г.В. Спортивная работоспособность лошадей русской верховой породы и факторы, ее определяющие: автореф. дис…канд. с.-х. наук / Г.В. Харламова. - М.:Российский государственный аграрный университет им. К. А. Тимирязева, 2009. – 24 с.

184. Хендрикс, П.К. Купирование острой боли / П.К. Хендрикс // Современный курс ветеринарной медицины Кирка. – М.: Аквариум-Принт, 2005. - С. 98-103.

185. Хлебосолова, А.В. Актуальные вопросы безопасности лошадей, используемых в скачках / А.В. Хлебосолова, Г.К. Коновалов // Коневодство и конный спорт. - 2016. - N 3. - С. 19.

186. Цитологическая и клинико-иммунологическая оценка эффективности местного применения иммуномодулятора «Глутоксим» в комплексном лечении одонтогенных гнойно-воспалительных заболеваний мягких тканей/ Л.С. Латюшина [и др.] // Новости клинической цитологии России. - 2003. - Т. 7. - № 3-4. - С. 42-46.

187. Цыганский, Р.А. Физиология и патология животной клетки / Р.А. Цыганский. - СПб.: Лань, 2009. - 336 с.

188. Черновалов, Д.С. Современные материалы, применяемые в ортопедической ковке лошадей / Д.С. Черновалов, А.А. Стекольников // Иппология. – 2016. - №1 (19). - С. 29-31.

189. Чернигов, Ю.В. Анализ применения препарата глутоксим в комплексном лечении вывихов тазобедренного сустава у собак / Ю.В. Чернигов, С.Ю. Концевая // Достижения супрамолекулярной химии и биологии в ветеринарии и зоотехнии. -2008. - С. 124.

190. Чернигов, Ю.В. Частота встречаемости нарушений функций опорно-двигательного аппарата у животных / Ю.В. Чернигов, С.В. Чернигова, Е.С.Дочилова // Материалы международной научной конференции студентов, аспирантов и молодых ученых "Знания молодых для развития ветеринарной медицины и АПК страны". - 2015. - С. 84-85.

191. Чеснокова, И.Г. Изменения в иммунной системе при травматической болезни (клинико-патогенетическое,прогностическоезначение и коррекция) // Иммунопатология иклиническаяиммунология. – 2000. - №6. - С.39-42.

192. Чумаков, В.Ю. Анатомия животных / В.Ю. Чумаков. - М.: Литерра, 2013. - 630 с.

193. Шабанов, А.М. Ультразвуковая диагностика внутренних болезней мелких домашних животных / А.М. Шабанов [и др.]. - М.: КолосС, 2005. - 138 с.

194. Шакуров, М.Ш.Лечение асептическихтендинитовспортивных лошадей / М.Ш. Шакуров // Материалы Международной научно-практической конференции, посвященной 75-летию образования зооинженерного факультета. – Казанская государственная академия ветеринарной медицины, 2005. - С. 252-253.

195. Шерстнёв С.В. Чтение рентгеновского изображения при исследовании травматических повреждений у кошек и собак / С.В. Шерстнёв. - Екатеринбург: Издательство « Гощицкий», 2008. - 312 с.

196. Шимановский, Н.Л. Молекулярная и нанофармакология / Н.Л. Шимановский, М.А. Епинетов, М.Я. Мельников. - М.: Физматлит, 2010. - 623 с.

197. Шихина, С.Н. Фармакологические свойства полисептической мази и её применение в комплексном лечении лошадей с острым асептическим тендовагинитом: автореф. дис…канд. вет. наук / С.Н. Шихина. – Краснадар: Кубанский государственный аграрный университет, 2011. – 24 с.

198. Эдварде, Э.Х. Новая энциклопедия лошади / Э.Х. Эдварде. - М., 2003. - 464 с.

199. Экспериментальное моделирование процессов репаративной регенерации соединительной ткани в неблагоприятных условиях / Власов М.В. [и др.] // Вестник травматологии и ортопедии им. Н.Н. Приорова. - 2015. - № 1. - С. 18-22.

200. Юдичев, Ю. Ф. Анатомия животных / Ю. Ф. Юдичев, В.В. Дегтярёв, Г.А. Хонин. - Оренбург: Издательский центр ОГАУ, 2013. - Т. 1. - 297 с.

201. Ятусевича, А.И. Справочник по разведению и болезням лошадей / А.И. Ятусевича. М.: Реал -А, 2002. -320 с.

202. Denoix, J. -M. Травмы сухожилий у лошадей. Краткий обзор / J. - M. Denoix, N. Crevier-Denoix// Современная ветеринарная медицина. - 2013. - № 2. - С. 52-53.

203. Avella C. S., Ely E. R., Verheyen K. L. P., Price J. S., Wood J. L. N. & Smith R. K. W. Ultrasonographic assessment of the superficial digital flexor tendons of National Hunt racehorses in training over two racing seasons. // Equine Vet J. – 2009. - № 41(5). – P. 449.

204. Baldwin, G.I., Pollitt, C.C. Retrograde venous angiography (venography) of the equine digit during experimentally induced laminitis. In: The third

international equine conference on laminitis and diseases of the foot. // West Palm Beach, Florida, USA. – 2000.

205. Benjamin M., Toumi H., Ralphs J.R. et al. Where tendons and ligaments meet bone: attachment sites (‘entheses’) in relation to exercise and/or mechanical load // Journal of Anatomy. – 2006. – V.208, N4. – P. 471-490.

206. Bertuglia A., Puglisi G.Repair of the Achilles mechanism in a miniature horse // Equine veter. Educat. - 2005. - Vol. 17. - N 1. - P. 3-8.

207. Carlson, C.S, Cullins L.D., Meuten D.J. Osteochondrosis of the articularepiphyseal cartilage complex in young horses: evidence for a defect in cartilage canal blood supply // Veter. Pathol. 1995 - Vol. 32 - № 6 - P. 55.

208. Carter CA, Jolly DG, Worden CE Sr, Hendren DG, Kane CJ. Platelet rich plasma gel promotes differentiation and regeneration during equine wound healing. Exp Mol Pathol. - 2003. - № 74. P. 244-255.

209. Clayton Hilary. Major Motion Pictures. Gait analysis coming into focus as performance predictor and diagnostic tool. // Modern Horse Breeding. - 2005. -P. 5-8.

210. Coyne, M.J., Cousin, H., Loftus, J.P., Johnson, P.J., Belknap J.K., Gradil, C.M., Black, S.J. and Alfandari, D. Cloning and expression of ADAM related metalloproteases in Equine Laminitis. J. vet. Immunol. (in press). –2008.

211. Crovace A., Lacitignola L., De S.R., Rossi G. and Francioso E. (Cell therapy for tendon repair in horses: an experimental study. Vet. Res. Commun. 31 Suppl 1. - 2007. – P. 281-283.

212. Dahlgren L.A.; Nixon A.J.; Brower-Toland B.D.Effects of beta-aminopropionitrile on equine tendon metabolism in vitro and on effects of insulin-like growth factor-I on matrix production by equine tenocytes // Am.J.veter.Res. - 2001. Vol. 62, N 10. – P. 1557-1562.

213. Derek C. Knottenbelt, Reg R. Pascoe Diseases and Disorders of the Horse, 2003. - P.432.

214. Dowling B.A., Dart A.J., Hodgson D.R. and Smith R.K. Superficial digital flexor tendonitis in the horse. // Equine Vet. J. – 2000. - №32. – P. 369-378.

215. Dyce, R. M., Sack, W. O.,Wensing, C. J. G. Texbook of veterinary anatomy. – London, 2004.

216. Dyson S.Lesions of the proximal aspect of the humerus and the tendon of biceps brachii//Equine veter. Educat.-2009.-Vol.21,N 2.-P. 67-70.

217. Esen E., Cila E., Ozoğul C. et al. The effect of low-molecular-weight heparin on rat tendon healing // Acta orthopaedica et traumatologica turcica. - 2009. - V.43, - N1. - P. 54-61.

218. Evseev A.V., S.V.Kamaev, E.V.Kotsuba, M.A.Markov, M.M.Novikov, V.Y.Panchenko, V.K.Popov, Computer biomodeling and laser stereolithography. Eighth International Conference on Laser and Laser Information Technologies. – 2004. Proc. SPIE Vol. 5449. P. 188-201.

219. Feige K.; Furst A.; Kaser-Hotz B.; Ossent P.Traumatic injury to the central nervous system in horses: occurrence, diagnosis and outcome // Equine veter.Educat., 2000. - Vol. 12, N 4. - P. 220-224.

220. Ferguson R.E. The use of a hydrogel sealant on flexor tendon repairs to prevent adhesion formation / Ferguson R.E., Rinker B. // Ann Plast Surg. - 2006. - Vol. 56. - P. 54-58.

221. Goossens L.Zur Wirksamkeit und Sicherheit von Celestovet nach intraartikularer Verabreichung beim Pferd. Tierarztl.Umsch., 2000. – Jg. 55, N 9. - P. 511-514.

222. Guire Russell. The perfect canter. Your Horse. 2009. - P. 104-108.

223. Hawkins J.F.; Lescun T.B.Sepsis of the common digital extensor tendon sheath secondary to hemicircumferential periosteal transection in a foal // J.Am.Veter.Med.Assn, 1997. – Vol. 211, N 3. – P. 331-332.

224. Hosaka Y., Sakamoto Y., Kirisawa R., Watanabe T., Ueda H.; Takehana K., Yamaguchi M.Distribution of TNF receptors and TNF receptor-associated

intracellular signaling factors on equine tendinocytes in vitro. – Japan. J. veter. Res., 2004. Vol. 52 , N 3. - P. 135-144.

225. Hoskinson J.J. Equine nuclear scintigraphy: indications, uses, and techniques. Vet Clin North Am Equine Pract, 2001. – 17 (1). - P. 63 – 74.

226. Identification of tendon stem/progenitor cells and the role of the extracellular matrix in their niche / Y. Bi, D. Ehirchiou, T. M Kilts [et al.] // Nat. Med. – 2007. – Vol. 13, № 10. – P. 1219-1227.

227. Immunolocalization of Collagens (I and III) and Cartilage Oligomeric Matrix Protein in the Normal and Injured Equine Superficial Digital Flexor Tendon / F. Södersten, K. Hultenby, D. Heinegård [et al.] // Connect Tissue Res. – 2013. – Vol. 54, № 1: – P. 62-69.

228. Jaskolska M., Adamiak Z., Holak P., Zhalniarovich Y., Przyborowska P., Peczynski Z. The use of magnetic resonance imaging in diagnosing equine deep digital flexor tendinopathies –own// Pol. J. veter. Sc..-2014.-Vol.17,N 3.-P. 531-533.

229. Kannus P. Structure of the tendon connective tissue. // Scandinavian Journal of Medicine & Science in Sports. –2000. – V.10, N6. – P. 312-320

230. Klos Z.Leczenie ubytkow sciegien koni metoda przeszczepiania – Warszawa: Wydaw. SGGW, 1995. - 82 p.

231. Komosa M., Lazowski S., Wlodarek J., Kowalczyk K., Charuta A., Zdun M. Gross and histological evaluation of early lesions of navicular bone and deep digital flexor tendon in horses //Bull. Veter. Inst. in Pulawy.-2014.-Vol.58,N 1.-P. 87-91.-Англ.-Bibliogr.: p.91.

232. Kumar V., Abbas A., Aster J. Robbins Basic Pathology 9th Edition. Saunders, 2012. - 928 p.

233. Lilly S.I. Complications after treatment of flexor tendon injuries / S.I. Lilly, T.M. Messer // J. Am Acad. Orthop. Surg. – 2006. – Vol. 14. – P. 387- 396.

234. Martens P., Asbjorn T., Jon T. Identification by computed tomography of a radiographically occult lesion in the distal phalanx of the Standardbred horse / Equine Practice. – 2000. - №22, P. 12 – 15.

235. McGreevy P., McLean A, Equitation Science, John Wiley, 2010.

236. Micklethwaite L., Wood A.K.W., Sehgal C.M., Polansky M., Dowling B.A., Dart A.J., Rose R.J., Hodgson D.R.Use of quantitative analysis of sonographic brightness for detection of early healing of tendon injury in horses.– Am.J.veter.Res., 2001. Vol. 62, N 8. - P. 1320-1327.

237. Moon, K.M.; Park, Y.-H.; Lee, J.S.; Chae, Y.-B.; Kim, M.-M.; Kim, D.-S.; Kim, B.-W.; Nam, S.-W.; Lee, J.-H. 2012. The Effect of Secretory Factors of Adipose-Derived Stem Cells on Human Keratinocytes. Int. J. Mol. Sci. 13, P. 1239-1257.

238. Oliveira P.G.G.; Alves A.L.G.; Carvalho A.M.; Hussni C.A.; Watanabe M.J.; Amorim R.L.; Rodrigues M.M.P.; Mota L.S.The use of mononuclear cells from bone marrow on the treatment of experimentally induced tendinitis in horses. – Arq.brasil.Med.veter.Zootecn., 2011. – T.63, N 6. – P. 1391-1398.

239. Pacini S., Spinabella S., Trombi L., Fazzi R., Galimberti S., Dini F., Carlucci F. and Petrini M. Suspension of bone marrow-derived undifferentiated mesenchymal stromal cells for repair of superficial digital flexor tendon in race horses. 2007. Tissue Eng 13, P. 2949-2955.

240. Schnabel L.V., Lynch M.E., van der Meulen M.C., Yeager A.E., Kornatowski M.A. and Nixon A.J. Mesenchymal stem cells and insulin-like growth factor-I gene-enhanced mesenchymal stem cells improve structural aspects of healing in equine flexor digitorum superficialis tendons. - 2009. J. Orthop. Res. 27(10), P. 1392-1398.

241. Schmidt H.Die Behandlung akuter und chronischer Sehnenerkrankungen beim Pferd mit hochmolekularer Hyaluronsaure. / H. Schmidt. – Hannover, 1989. – 154 p.

242. Smith R.K., Korda M., Blunn G.W. and Goodship A.E. Isolation and implantation of autologous equine mesenchymal stem cells from bone marrow into the superficial digital flexor tendon as a potential novel treatment .// Equine Vet. J. – 2003. - №35, P. 99-102.

243. Smith, R.K. Mesenchymal stem cell therapy for equine tendinopathy. Disabil. Rehabil. - 2008. № 30, P. 1752-1758.

244. Summerhays G.E.S.Treatment of traumatically induced synovial sepsis in horses with gentamicin-impregnated collagen // Veter.Rec., 2000. – Vol. 147, N 7. – P. 184-188.

245. Turker R.I. Sande R.D. Computed tomography and resonance imaging in equine muskuloskeletal conditions. Vet Clin North Am Equine Pract. - 2001. - № 17. - P. 145-157.

246. Tucker R.L., Sande R.D. Comuted tomography and magnetic resonance imaging of the equine musculoskeletal conditions / Vet Clin North Equine Pract. - 2001. - № 17. - P.145 – 147.

247. Widmer W. R., Buckwater Ka, Flessler J.F. et al: Use of radiography, computed tomography and magnetic resonance imaging for evaluation of navicular syndrome in the horse. Vet Radiol Ultrasound. – 2000. № 41, P. 108-116.

Приложение 1

РОССИЙСКАЯ ФЕДЕРАЦИЯ

ПАТЕНТ

НА ИЗОБРЕТЕНИЕ

№ 2576031

СПОСОБ ЛЕЧЕНИЯ ЛОШАДЕЙ С ОСТРЫМ ТРАВМАТИЧЕСКИМ АСЕПТИЧЕСКИМ ТЕНДОВАГИНИТОМ

Патентообладатель(ли): ***Чернигов Юрий Владимирович (RU), Чернигова Светлана Владимировна (RU), Чернигов Станислав Юрьевич (RU), Бабаков Николай Васильевич (RU), Ефремов Анатолий Павлович (RU), Крыжановская Елена Михайловна (RU)***

Автор(ы): ***см. на обороте***

Заявка № **2015104378**

Приоритет изобретения **10 февраля 2015 г.**

Зарегистрировано в Государственном реестре изобретений Российской Федерации ***01 февраля 2016 г.***

Срок действия патента истекает **10 февраля 2035 г.**

Руководитель Федеральной службы по интеллектуальной собственности

Г.П. Ивлиев