

Министерство сельского хозяйства Российской Федерации  
ФГБОУ ВО «Санкт-Петербургская государственная академия  
ветеринарной медицины»

На правах рукописи

**Анисимова Ксения Алексеевна**

**СРАВНИТЕЛЬНАЯ МОРФОЛОГИЯ ПЕЧЕНИ И ПОДЖЕЛУДОЧНОЙ  
ЖЕЛЕЗЫ СВИНЕЙ МЯСНЫХ ПОРОД НА РАННИХ ЭТАПАХ  
ПОСТНАТАЛЬНОГО ОНТОГЕНЕЗА**

06.02.01- диагностика болезней и терапия животных, патология,  
онкология и морфология животных

Диссертация  
на соискание ученой степени  
кандидата ветеринарных наук

научный руководитель -  
доктор ветеринарных наук  
профессор Зеленовский Н.В.

Санкт-Петербург – 2020

## СОДЕРЖАНИЕ

ВВЕДЕНИЕ .....	3
1 ОБЗОР ЛИТЕРАТУРЫ.....	8
1.1 Печень как орган. Морфофункциональные особенности строения и топографии печени млекопитающих.....	8
1.2 Морфофункциональные особенности строения и топографии поджелудочной железы млекопитающих.....	19
1.3 Кровоснабжение печени млекопитающих .....	24
1.4 Кровоснабжение поджелудочной железы млекопитающих.....	30
2 СОБСТВЕННЫЕ ИССЛЕДОВАНИЯ.....	33
2.1 Материалы и методы исследования.....	33
2.2 Результаты собственных исследований.....	36
2.2.1 Анатомо-топографическое и гистологическое строение печени свиней мясных пород на ранних этапах постнатального онтогенеза.....	36
2.2.2 Морфометрические показатели печени свиней мясных пород на ранних этапах постнатального онтогенеза. ....	50
2.2.3 Анатомо-топографическое строение поджелудочной железы свиней мясных пород на ранних этапах постнатального онтогенеза.....	60
2.2.4 Морфометрические показатели поджелудочной железы свиней мясных пород на ранних этапах постнатального онтогенеза. ....	62
2.2.5 Васкуляризация печени и поджелудочной железы свиней мясных пород на ранних этапах постнатального онтогенеза .....	71
3 ОБСУЖДЕНИЕ ПОЛУЧЕННЫХ РЕЗУЛЬТАТОВ.....	90
4 ЗАКЛЮЧЕНИЕ .....	102
5 ПРАКТИЧЕСКИЕ ПРЕДЛОЖЕНИЯ.....	104
6 РЕКОМЕНДАЦИИ И ПЕРСПЕКТИВЫ ДАЛЬНЕЙШЕЙ РАЗРАБОТКИ ТЕМЫ .....	104
7 СПИСОК ЛИТЕРАТУРЫ.....	105

## ВВЕДЕНИЕ

**Актуальность темы.** Одной из интенсивно развивающихся отраслей животноводства в России, безусловно, является свиноводство. Конечный продукт, получаемый при разведении свиней, – мясо и мясопродукты. Чтобы увеличить их получение и обеспечить ими население страны, необходимо не только эффективно вести данную отрасль, но и наиболее полно использовать потенциал организма.

Разработка научно обоснованных эффективных и направленных методов воздействия на организм животных с целью повышения их продуктивных качеств – основная задача науки для реализации в практике сельского хозяйства.

Печень, в виду многообразия выполняемых функций, является центральным органом обмена веществ (Н. В. Зеленовский, 2005; А. И. Акаевский, 2005; С. М. Bates, 2006; В. Ю. Чумаков, 2013). Поджелудочная железа, как железа экзо- и эндокринной секреции в обмене веществ играет исключительно важную роль (С. А. Ульяновская, 2013; В. Ю. Чумаков, 2013). Сведения об особенностях и динамике развития данных органов в постнатальном онтогенезе являются актуальными.

Сведений о морфологических особенностях строения и васкуляризации печени и поджелудочной железы у сельскохозяйственных животных, в том числе и у свиней сегодня достаточно (Л. В. Кононец, 1999; Б. В. Уша, 2002; В. К. Верин, 2004; Л. В. Антипова, 2005; В. В. Лемещенко, 2005; Н. И. Девина, 2009; С. Д. Андреева, 2011; О. В. Дилекова, 2015). При этом данных о сравнительной морфологии разных пород одного вида животного не много (Е. В. Нахатова, 2003; Н. И. Девина, 2009; Ю. Ю. Бартенева, 2012, О. В. Дилекова, 2014).

Диагностику функционального состояния печени и поджелудочной железы необходимо проводить с учетом закономерностей их морфогенеза. Для раннего периода постнатального онтогенеза это приобретает особое значение, так как основные изменения в указанных органах происходят в данный возрастной период.

**Степень разработанности темы.** Анализ доступных источников свидетельствует о недостаточной изученности вопросов, связанных с морфофункциональными закономерностями морфофизиологии печени и поджелудочной железы на этапах раннего постнатального онтогенеза, остаются не раскрытыми сведения, отражающие закономерности васкуляризации печени и поджелудочной железы поросят мясных пород.

**Цель и задачи исследований.** Основная цель работы - раскрыть закономерности роста, развития и васкуляризации печени и поджелудочной железы на ранних этапах постнатального онтогенеза у свиней мясных пород.

Для достижения данной цели, перед нами стояли следующие задачи:

- изучить анатомо-топографические и морфометрические особенности строения печени у свиней мясных пород в сравнительном аспекте;
- изучить анатомо-топографические и морфометрические особенности строения поджелудочной железы у свиней мясных пород в сравнительном аспекте;
- определить закономерности васкуляризации печени и поджелудочной железы у свиней мясных пород;
- изучить гистологическое строение печени суточных поросят.

**Научная новизна и ценность полученных результатов** заключается в том, что впервые изучены закономерности роста и развития печени и поджелудочной железы поросят пород ландрас и йоркшир на ранних этапах постнатального онтогенеза, выращиваемых в условиях крупного свиноводческого комплекса закрытого типа. Уточнены принципы деления застенных пищеварительных желёз брюшной полости на доли, определены абсолютные и относительные показатели роста, как всего органа, так и отдельных долей в сравнительном и возрастном аспектах. Определены источники васкуляризации печени и поджелудочной железы поросят мясных пород ландрас и йоркшир в течение 20 суток постнатальной жизни. Доказаны возрастные и сравнительные анатомические закономерности увеличения диаметров, как основных источников артериального

кровообращения печени и поджелудочной железы, так и их ветвей первого порядка, васкуляризирующих доли органов.

**Теоретическая и практическая значимость работы.** Впервые сравнительные анатомические и возрастные исследования застенных пищеварительных желёз проведены на поросятах пород ландрас и йоркшир, выращиваемых в условиях крупного свиноводческого комплекса закрытого типа. Полученные данные полностью отражают закономерности роста и развития печени и поджелудочной железы поросят двух пород на протяжении 20 суток постнатальной жизни – критический период развития. В связи с этим полученные данные представляют определённый теоретический интерес с точки зрения раскрытия закономерностей становления системы пищеварения животных на ранних этапах постнатальной жизни. Полученные данные о росте печени и поджелудочной железы поросят мясных пород ландрас и йоркшир, включая их васкуляризацию, необходимо учитывать для выращивания здорового свинополовья: при разработке гигиенических условий содержания и методов профилактики болезней поросят.

**Методология и методы исследований.** Для изучения анатомо-топографических и морфометрических особенностей строения печени и поджелудочной железы осуществлен комплекс мероприятий, включающий в себя традиционные и современные методы исследования: макроморфометрические, вазорентгенографические, магнитно-резонансные исследования, тонкое анатомическое препарирование под контролем стереоскопического микроскопа МБС-10, изготовление коррозионных препаратов с использованием безусадочных пластических масс акрилового ряда, гистологический метод.

**Основные положения, выносимые на защиту:**

1. Анатомо-топографические и морфометрические особенности строения печени у свиней мясных пород в сравнительном аспекте на ранних этапах постнатального онтогенеза;

2. Анатомо-топографические и морфометрические особенности строения поджелудочной железы у свиней мясных пород в сравнительном аспекте на ранних этапах постнатального онтогенеза;

3. Закономерности кровоснабжения печени и поджелудочной железы у свиней мясных пород в сравнительном аспекте на ранних этапах постнатального онтогенеза.

4. Гистологическое строение печени новорожденных поросят в возрасте одни сутки.

### **Внедрение результатов исследований.**

Полученные уникальные данные по онтогенезу печени и поджелудочной железы у свиней мясных пород в сравнительном аспекте используются в научно-исследовательской работе и учебном процессе ряда вузов России: на кафедре морфологии, физиологии и патологии ФГБОУ ВО «Оренбургский государственный аграрный университет», на кафедре паразитологии и ветсанэкспертизы, анатомии и патанатомии им. профессора С. Н. Никольского ФГБОУ ВО «Ставропольский государственный аграрный университет», кафедре анатомии и физиологии животных Академии биоресурсов и природопользования ФГАОУ ВО «Крымский федеральный университет имени В. И. Вернадского», кафедре анатомии, гистологии и физиологии ФГБОУ ВО «Дагестанский государственный аграрный университет им. М. М. Джембулатова».

**Степень достоверности и апробация результатов/** Научные изыскания проведены на сертифицированном оборудовании и достаточном по численности кадаверном материале согласно утвержденному плану исследований. Доказана их повторяемость. Морфометрические данные обработаны методом вариационной статистики с расчетом коэффициента достоверности Стьюдента.

Материалы диссертации доложены на конференциях, где получили признание и одобрение ведущих морфологов Российской Федерации:

▪ Материалы 102 Международной научно-практической конференции студентов и аспирантов «Молодежь – науке и практике АПК» (Витебск, 2017);

▪ Международная научно-практическая конференция молодых ученых «Молодежь и инновации – 2017» (Горки, 2017);

▪ Материалы 103 Международной научно-практической конференции студентов и аспирантов «Молодежь – науке и практике АПК» (Витебск, 2018).

**Публикация результатов исследований.** По теме диссертации опубликовано шесть работ в сборниках материалов всероссийских и международных конференций, центральных журналах и отдельных изданиях. Из них в рецензируемых научных изданиях, рекомендованных ВАК при Министерстве науки и высшего образования РФ для опубликования основных результатов диссертации на соискание ученой степени доктора и кандидата наук – три работы (Вопросы нормативно-правового регулирования в ветеринарии – 1; Иппология и ветеринария – 2); в региональной печати – три.

**Личный вклад.** Диссертационная работа является результатом исследования автора в период с 2015-2020 гг. Соискателем самостоятельно поставлена цель и определены задачи исследований, составлен план проведения исследований по морфологии и васкуляризации печени и поджелудочной железы свиней мясных пород на этапах постнатального онтогенеза, проведен анализ и обобщение полученных результатов, написаны статьи, составлены презентации и написан текст к выступлениям на конференциях. Личный вклад составляет 90%.

**Объем и структура диссертационной работы.** Диссертационная работа изложена на 121 страницах компьютерного текста. Она состоит из обзора литературы, материалов и методов исследования, результатов собственных исследований, обсуждения полученных результатов, заключения, выводов и практических предложений, рекомендации и перспективы дальнейшей разработки темы, списка использованной литературы, включающего 167 источников, в том числе 14 иностранных авторов. Диссертация содержит 18 таблиц, 30 рисунков.

## 1 ОБЗОР ЛИТЕРАТУРЫ

### 1.1 Печень как орган. Морфофункциональные особенности строения и топографии печени млекопитающих

**Печень (*hepar*)** является самой крупной застенной пищеварительной железой в организме животных и человека. Функции, которые выполняет этот паренхиматозный орган, многообразны и сложны. Печень играет центральную роль в протекающих в организме процессах обмена веществ как белков, так углеводов и жиров (В. Ф. Вракин, 1991; Ю. П. Гичев, 1993; В. Н. Байматов, Э. Г. Давлетов, 1998; Kiernan F., 2003; А. И. Акаевский, 2005; Н. И. Девина, 2010; В. Ю. Чумаков, 2013; Н. В. Зеленовский, 2014; Л. Ю. Карпенко, 2014,).

Вся кровь, оттекающая от органов желудочно-кишечного тракта, расположенных в брюшной полости за исключением почек и каудальной части прямой кишки, осуществляется по воротной вене через печень (С. А. Симбирцев, 2000; А. И. Акаевский, 2005; Н. В. Зеленовский, 2014).

Функции печени в белковом обмене заключаются, в первую очередь, в синтезе белков плазмы крови, таких как альбумины (на них приходится более 50% синтезируемых печенью белков), фибриноген, протромбин и некоторые фракции глобулинов (А. Ф. Блюгер, 1982; Bates С. М., 2006; Л. Ю. Карпенко, О. С. Белоновская, А. А. Бахта, А. А. Лисицына, 2014).

Аминокислоты, не используемые для биосинтеза белка, в печени подвергаются дезаминированию с образованием молекулы аммиака. Последний является достаточно токсичным соединением для организма, поэтому обезвреживается гепатоцитами путем биосинтеза мочевины. Мочевина в отличие от молекулы аммиака для организма безвредна и выводится из организма в составе мочи. Так, проявляется одна из сторон защитной функции печени (Н. Г. Арцимович, 1992; К. Tirreman, 2001; В. Н. Чернов, 2009, 2013). Другая сторона данной функции обусловлена наличием в печени клеток Купфера, которые способны осуществлять фагоцитоз, что является важным моментом в



обезвреживании всасывающихся в кишечнике веществ (М. Р. Сапин, 2001; В. Е. Милюков, Х. М. Муршудова, 2014).

В обмене углеводов печень участвует, осуществляя регуляцию между процессами синтеза и распада гликогена – гликолиза и глюконеогенеза. Гликоген, как запасное питательное вещество, депонируется в клетках печени и при длительном голодании подвергается расщеплению с образованием глюкозы, количество которой поддерживается на постоянном уровне в крови (С. М. Семакова, 1989; В. А. Ковальчук, 2001; Б. И. Ткаченко, 2005; С. Zwigmann, 2006).

Печени отводится ведущая роль в регуляции обмена жиров. В гепатоцитах протекают процессы синтеза жирных кислот, триглицеридов, фосфолипидов, холестерина, образование кетоновых тел и т. д. (Б. И. Ткаченко, 2005; Л. Ю. Карпенко, О. С. Белоновская, А. А. Бахта, А. А. Лисицына, 2014).

Функция печени в качестве пищеварительной железы заключается в синтезе гепатоцитами желчи, которая в просвете двенадцатиперстной кишки осуществляет эмульгацию жиров, инактивирует действие пепсина своей щелочной реакцией и, напротив, усиливает действие липазы, поджелудочного и кишечного соков, а так же стимулирует перистальтику тонкой кишки (Ю. П. Гичев, 1993; Н. В. Зеленецкий, 2005; А. И. Акаевский, 2005; В. Н. Чернов, 2009, 2013; В. Ю. Чумаков, 2013).

Печень – это орган-депо. Кровь, железо, гликоген, жирорастворимые витамины А, D, Е, К накапливаются в печени. В период эмбрионального развития печень выполняет функцию основного кроветворного органа (И. Н. Алексеева, 1991; В. В. Лемещенко, 2005). Данную функцию после рождения печень утрачивает.

По данным М. С. Щербакова (1999) у преждевременно рожденных животных, а также у поросят очаги кроветворения в печени можно выявить в течение всего периода новорожденности.

Печень, как железа с огромным количеством жизненно важных функций представляет большой интерес для исследований.

Развитие печени в онтогенезе происходит в четыре стадии:

1. зародышевый период – закладка органа;
2. предплодный период – рост и формирование;
3. плодный – морфофункциональная дифференцировка;
4. постнатальное время – дальнейшая дифференцировка и рост до половозрелости (Ш. Темиров 1979).

Печень закладывается на 19-20 день эмбриогенеза и является производным энтодермы. Из первичной кишки появляется выпячивание – печеночная бухта, которое делится на две части. Из краниальной части выпячивания впоследствии развивается печень, а из каудальной желчный пузырь, из места объединения двух частей – желчный проток. (Л. М. Бажанова, 1975; Н. А. Козлов, 1987; Б. В. Уша, 2002).

Капсула печени у 3-4 недельных зародышей овец каракульской породы представлена 1-2 слоями рыхло расположенных плоских клеток фибробластического типа. Трабекулярные выросты в паренхиме появляются в начале раннеплодного периода (2 месяца). К третьему месяцу постнатальной жизни соединительная ткань капсулы достаточно дифференцирована. Окончательной дифференциации она достигает к концу первого года жизни (Ш. Темиров, 1979).

Согласно данным исследования Л. М. Бажановой (1975), в печени плодов крупного рогатого скота интенсивно протекают процессы дифференциации клеток, и возрастает количество гепатоцитов.

В раннем плодном периоде гепатоциты начинают вырабатывать желчные кислоты и липазу, в позднем плодном периоде в гепатоцитах идет накопление гликогена, процессы кровообразования постепенно прекращаются (М. И. Пекарский, 1976; Н. А. Малков, 1999; Н. А. Жеребцов, 2004). Печень достигает морфофункциональной зрелости к концу плодного периода (Г. М. Удовин, 1972; Л. М. Бажанова, 1975; Л. В. Кононец, 1999; Н. И. Девина, 2009).

На втором месяце эмбрионального развития у крупного рогатого скота, согласно данным Б. В. Уша (1979), печень почти полностью заполняет брюшную полость и по величине больше других органов.

Н. И. Девина (2009) отмечает в своих исследованиях схожую картину у предплодов коз оренбургской пуховой породы. Автор указывает, что печень у 30-дневных предплодов занимает 90% объема брюшной полости и представляет собой буро-красный орган, разделенный глубокими бороздами.

Согласно данным исследований С. Д. Андреевой (2011) у свиней в ранний плодный период развития паренхима печени представлена рыхлыми тяжами гепатоцитов, которые имеют вытянутую многоугольную форму и отделены друг от друга широкими просветами.

Отсутствие балочной структуры паренхимы печени, наличие очагов кроветворения в плодный период, по данным многих исследователей говорит о высокой функциональной нагрузке органа в данный период онтогенеза (Ю. П. Люкова, 1994; В. К. Верин, 2004; В. В. Лемещенко, 2005; С. Д. Андреева, 2011 и др.).

Во второй половине плодного периода рост печени замедляется, что связывают многие авторы в первую очередь с развитием кроветворной активности клеток костного мозга (А. В. Жаров, 1975; М. С. Щербаков, 1999; Н. Meyer, 1999).

Окончательная перестройка и становление ультраструктурной архитектоники гепатоцитов, согласно данным исследований Ю. П. Люковой (1994), у поросят белой латвийской породы завершается к концу второго месяца постнатального периода жизни.

На протяжении всего плодного периода с ростом плода относительная масса печени постепенно уменьшается, одновременно сохраняя достаточно высокие значения (О. В. Волкова, 1971; Л. П. Тельцов, 1995; Н. И. Девина, 2009).

Изменение относительной массы печени в пренатальном периоде с одновременной дифференциацией и становлением внутренней архитектоники гепатоцитов неразрывно связано с развитием долей печени. Так, у эмбрионов крупного рогатого скота наибольшего развития в абсолютных величинах получает правая и хвостатая доли печени. Исследователи связывают данный факт, в первую очередь, с воздействием давления со стороны органов желудочно-

кишечного тракта, а также с изменениями в сосудистой системе печени (Б. В. Уша, 1979; Ю. П. Люкова, 1994; М. С. Щербаков, 1999; В. К. Верин, 2004). Аналогичную картину преимущественного увеличения правой доли печени наблюдал К. А. Васильев (1991) у яка в течение онтогенеза.

В плодном периоде развития у коз оренбургской пуховой породы М. С. Сеитов и Н. И. Девина (2011) отмечают волнообразные изменения линейных промеров долей печени. Так, левая и правая доли в 90-суточном возрасте у плодов имеют тенденции увеличения высоты, с последующим снижением к 12-суточному возрасту и вновь повышается в 145-суточном возрасте. Квадратная доля согласно данным авторов увеличивалась с 60-суточного до 145-суточного возраста, тогда как хвостатая – наращивает свои размеры до 120 суток плодного периода развития, со снижением к 145-суточному возрасту.

Печень – крупный паренхиматозный орган, упругой и плотной консистенции. Цвет печени у животных может изменяться от красно-бурого до желто-бурого. У молодняка печень имеет желтоватый оттенок, который обусловлен характером принимаемой пищи – молока (И. В. Хрусталева, 1994; А. Ф. Климов, 2003; А. И. Акаевский, 2005; Н. В. Зеленовский, 2014).

Печень у взрослых животных располагается в плоскости общего центра тяжести тела, в области эпигастрия, непосредственно за диафрагмой, вдаваясь в вогнутость её купола (А. Ф. Климов, А. И. Акаевский, 2003).

У крупного рогатого скота печень оттеснена из области левого подреберья рубцом, поэтому топографически она целиком располагается в области правого подреберья (П. А. Глаголев, 1977; И. В. Хрусталева, Н. В. Михайлов, 1997; Л. В. Антипова, 2005).

У свиней и лошадей печень заметно смещена желудком в область правого подреберья, в то время как у собак печень располагается почти симметрично относительно срединной плоскости (В. Ф. Вракин, 1991; А. И. Акаевский, 2005; В. Ю. Чумаков, 2013; Н. В. Зеленовский, 2014).

Н. И. Девина (2009) в своих исследованиях отмечает, что печень новорожденных козлят оренбургской пуховой породы находится в области правого подреберья, простираясь от 7-го межреберного пространства до 13 ребра.

У свиней печень большей частью располагается в правом подреберье, достигая своим каудальным концом 13-го ребра; меньшая часть печени лежит в области левого подреберья, достигая 10 ребра (И. В. Хрусталева, Н. В. Жеребцов, 1994).

Как отмечают в результатах своих исследований С. Д. Андреева, Ж. В. Вараксин, И. Н. Пономарев, А. Ф. Сапожников (2011) при ультразвуковом исследовании брюшной полости у свиней печень визуализируется в области правого подреберья, не выходя каудальным краем за реберную дугу.

На печени различают две поверхности и два края. Краниальная поверхность печени выпуклая соответственно вогнутости диафрагмы, непосредственно прилежит к последней и называется диафрагмальной. Каудальная поверхность печени несколько вогнута, прилежит к внутренним органам и называется висцеральной (В. Ф. Вракин, 1991; В. Ю. Чумаков, 2013; Н. В. Зеленецкий, 2014).

Дорсальный край печени тупой и несет на себе вырезки, образующиеся в результате воздействия органов на поверхность печени: пищеводная вырезка, вырезка каудальной полой вены. Вентральный и латеральные края печени острые (К. А. Васильев, 1999; Л. С. Князева, 2002; В. Г. Скопичев, Б. В. Шумилов, 2004).

Одной из характерных черт видовой принадлежности печени у животных является степень разделённости её на доли (Н. В. Зеленецкий, 2006).

На поверхности печени, обращенной к внутренним органам – висцеральной – различимы междолевые вырезки и щели.

Междолевая вырезка отделяет правую долю печени от средней и содержит желчный пузырь.

Левая доля печени от средней отделена щелью круглой связки, которая содержит одноименную связку.

Таким образом, получается, что средняя доля оказывается заключенной между междолевой вырезкой и щелью круглой связки. Причем сама средняя доля

печени воротами органа делится на расположенную дорсально хвостатую долю и расположенную вентрально квадратную долю. Хвостатая доля несет направленный вправо хвостатый отросток и меньший направленный влево пирамидальной формы сосцевидный отросток (М. И. Лебедев, Н. В. Зеленецкий, 1995; Ю. Ф. Юдичев, В. В. Дегтярев, Г. А. Хонин, 1997).

Данная картина деления печени на доли характерна для жвачных животных и в частности для быка домашнего (А. И. Акаевский, А. Ф. Климов, 2003; Л. В. Антипова, 2005; В. П. Панов, М. В. Сидорова, 2009; Н. В. Зеленецкий, К. Н. Зеленецкий, 2014).

Деление печени на доли, а соответственно и наличие междолевых вырезок и щелей связывают приспособлением тканей органа, возникающих в ответ на воздействие деформирующих факторов, таких как изменения в сосудистой системе, происходящие после рождения плода; активные движения тела животного и движения диафрагмы во время акта вдоха и выдоха (А. В. Жаров, 1974; О. Я. Карташова, 1989; Е. Д. Подгорнова, 2005; Н. В. Зеленецкий, 2014).

О. Я. Карташова (1989) указывает, что уменьшения дыхательных экскурсий и малоподвижное тело создают предпосылки для объединения долей и фрагментов печени между собой, которые могут быть выражены в различной степени.

Для свиней характерно разделение как правой, так и левой долей печени на латеральные и медиальные доли. Хвостатая доля своим хвостатым отростком сильно выступает в правую сторону, однако не достигает правой почки и соответственно не несет на себе почечного углубления (И. В. Хрусталева, Н. В. Жеребцов, 1994; Е. П. Сальникова, 2000; В. С. Слободяник, 2006).

Для копытных животных, и в частности для лошадей, характерно деление только левой доли на латеральную и медиальную части, в то время как правая доля не делится вырезками на отдельные части (Е. Д. Подгорнова, 2005; Н. В. Зеленецкий, 2014).

В виду отсутствия у лошадей, северных оленей и верблюдов желчного пузыря важно отметить, что поступление желчи в просвет двенадцатиперстной

кишки у данных животных осуществляется по общему печеночному протоку (В. Г. Скопичев, Б. В. Шумилов, 2005).

Печень у плотоядных животных разделена глубокими вырезками на семь долей: правую и левую латеральные доли, среднюю долю, квадратную и хвостатую, правую и левую медиальные доли (А. Д. Ноздрачев, 1998; Л. В. Антипова, 2005; В. П. Панов, М. В. Сидорова, 2009; Н. В. Зеленовский, Г. А. Хонин, 2005).

Е. В. Митряева (2012) в своих исследованиях приходит к выводу, что у кошек сосцевидный отросток печени полностью обособлен от хвостатой доли и может рассматриваться как отдельная сосцевидная доля печени.

Исследуя доленое строение печени у представителей отряда зайцеобразных, Л. Н. Овчинникова (1983) пришла к выводу, что важнейшим видовым признаком для зайцеобразных является наличие шести резко обособленных друг от друга глубокими междолевыми вырезками долей печени. К их числу относятся: левая латеральная доля (достигает максимальных размеров), левая медиальная доля, средняя доля (является результатом сращения дорсальных краев левой медиальной, квадратной и правой медиальной долей), квадратная доля (имеет вид узкой полоски печеночной ткани), хвостатая доля и правая медиальная доля. Правая латеральная доля у зайцев и кроликов отсутствует.

Постоянную топографию печени в брюшной полости обеспечивают её связки.

М. С. Сеитов, Ш. М. Биктеев, Б. П. Шевченко (2009) отмечают, что у коз оренбургской пуховой породы печень фиксируется с диафрагмой посредством венечной связки. Согласно данным исследований Н. И. Девинной (2009) у данного вида животных печень с диафрагмой фиксируется печеночно-диафрагмальной связкой, а диафрагма посредством своей правой ножки фиксируется диафрагмально-почечной связкой к правой почке.

Венечная связка печени тянется от ее тупого края до диафрагмы и переходит в правую и левую треугольные связки. С диафрагмой печень соединяет так же продолжение круглой связки – серповидная связка. Последняя вливается в состав

венечной связки печени (А. Ф. Климов, А. И. Акаевский, 2005; Е. В. Митряева, 2012).

Круглая связка печени образуется в результате запустевания пупочной вены после рождения (Н. В. Зеленовский, Г. А. Хонин, 2005).

Висцеральная поверхность печени соединяется связками с органами: с правой почкой – почечно-печеночной связкой; с двенадцатиперстной кишкой – печеночно-двенадцатиперстной связкой; с желудком – желудочно-печеночной связкой (И. В. Хрусталева, Н. В. Жеребцов, 1994; Б. П. Шевченко, 2003; Л. А. Антипова, 2005).

Большую роль в фиксации печени играют крупные сосудистые и нервные стволы, дополнительно укрепляющие орган. Так же данную функцию выполняют действующие на печень физические силы: внутрибрюшное давление, сила сцепления между листками брюшины, выстилающими печень и диафрагму в местах их соприкосновения (М. Р. Сапин, 2001; М. Г. Привес, 2004).

На висцеральной поверхности печени, практически в её центре, располагаются ворота печени. Они образованы расположенной дорсально печеночной артерией, и расположенной несколько вентральнее воротной веной.

Печень является типичным паренхиматозным органом, который представлен соединительнотканной стромой и паренхимой.

Строму печени составляет соединительная ткань, которая покрывает орган с наружи, формируя его капсулу. Капсула в области ворот печени проникает внутрь органа, где отдает соединительнотканые прослойки, делящие печень на дольки (Н. Я. Коваленко, 1984; Б. Альбертис, Д. Брей, Дж. Льюис, 1994).

Междольковая соединительная ткань делит паренхиму печени на дольки, придавая ей ячеистый или дольчатый рисунок. Так, у свиней дольчатость печени выражена хорошо и заметна невооруженным взглядом (А. Ф. Климов, А. И. Акаевский, 2005). Границы между дольками печени крупного рогатого скота, лошадей, овец и кур не четкие в связи с наличием в ней небольшого количества междольковой соединительной ткани, в результате чего дольчатость печени не видна (С. В. Гуральская, Л. П. Горальский, 2014).



Структурно-функциональной единицей печени является печеночная долька. Процесс формирования печеночной дольки находится в тесной взаимосвязи с развитием кровеносных сосудов. Наиболее интенсивный процесс долькообразования происходит в конце утробного и впервые недели послеутробного развития, что связано с усилением многообразной функции печени в эти периоды развития (Н. Л. Коваленко, 1984; Т. Ю. Носикова, 1995; Т. И. Лапина, 1999).

Bates С. М. (2006) и ряд других авторов выделяют в качестве структурно-функциональной единицы печени печеночный ацинус, который описывают как участки печеночной ткани, имеющие форму тутовой ягоды и диаметр достигающий в среднем 0,4 мм. В образовании ацинуса принимают участие конечные ветви воротной вены, которые распадаются на три осевых синусоида. Вокруг последних клетки паренхимы печени и формируют ацинус.

Э. И. Гальперин (2006) так описывает печеночную дольку: в центре располагается первичный венозный коллектор - центральная вена, к которой от периферии дольки сходятся синусоидные капилляры. Между рядами гепатоцитов располагаются не имеющие собственной стенки желчные капилляры, движение желчи в которых осуществляется по направлению от центра к периферии. Просвет последних составляет в среднем у человека 0,5-1,0 мкм.

Собственная стенка в желчевыносящей системе печени, согласно данным О. И. Убашеева (2003), появляется в междольковых желчных протоках, объединение которых формирует печеночный проток. Внутреннюю оболочку междолькового желчного протока выстилает однослойный кубический эпителий, который снаружи покрыт соединительнотканными элементами (В. А. Гаева, В. Н. Минченко, Л. Н. Гамко, 2014).

Структурной единицей печени являются гепатоциты. В печеночной долке гепатоциты располагаются упорядочено, образуя печеночные балки (О. В. Волков, Ю. К. Елецкий, 1996; А. В. Антипова, 2002; В. И. Соколов, Е. И. Чумасов, 2004).

В. В. Лемещенко, Б. В. Криштофорова (2013) отмечают, что у новорожденных животных тканевые компоненты печени отличаются незавершенностью своей структуры. У суточных поросят четкие границы печеночных долек не визуализируются.

У новорожденных ягнят, согласно данным исследований О. И. Убашева (2003), гепатоциты в печеночной дольке упорядоченно располагаются вокруг центральных вен дольки. В средней и периферических частях радиальное расположение гепатоцитов нарушается.

Т. П. Скобельская (2016) утверждает, что у суточных ягнят наибольшее количество гепатоцитов отмечается в левой доле органа. Цитоплазма гепатоцитов слабоэозинофильна, встречаются клетки с частично либо полностью оптически просветленной цитоплазмой. Печеночные балки не ориентированы относительно кровеносных сосудов, что придает паренхиме губчатую структуру.

У поросят в возрасте 5-7 дней наблюдается избыточная базофилия цитоплазмы гепатоцитов, крупные содержат ядра округлой или овальной формы. Междольковая соединительная ткань тонкая и нечеткая (В. В. Сафонов, 2009).

Ряд авторов отмечают видовые особенности микроскопического строения печени. Так, А. В. Жаров (1975) отмечает, что у крупного рогатого скота печень бедна соединительной тканью, а гепатоциты характеризуются вариативностью формы и содержанием разного количества компонентов. Кроме того, гемопоэтические островки у телят после рождения наблюдаются редко.

Печень свиней богата соединительнотканскими элементами. Дольчатость печени формируется только после рождения. У новорожденных поросят в паренхиме в значительном количестве сохраняются очаги кроветворения (Aughey E., 2001). Lanan N. (1996) отмечает, что у новорожденных ягнят дольчатость печени выражена хорошо, наблюдается балочное расположение гепатоцитов и вместе с тем очаги кроветворения отсутствуют. Чудесная венозная сеть у новорожденных животных сформирована синусиодными капиллярами. Данная капиллярная сеть у телят располагается радиально, у новорожденных поросят хаотично (В. В. Лемещенко Б. В. Криштофорова, 2013).

## 1.2 Морфофункциональные особенности строения и топографии поджелудочной железы млекопитающих

**Поджелудочная железа (pancreas)** является органом с двойным типом секреции. Она выполняет роль как железы внешней, так и внутренней секреции.

Пищеварительную функцию выполняет экзокринная часть поджелудочной железы путем синтеза ферментов, которые участвуют в расщеплении белков, жиров и углеводов. К числу последних относятся такие ферменты как: трипсин, химотрипсин, карбоангидраза, рибонуклеаза, липаза и др. (С. А. Ульяновская, 2013).

Эндокринная часть поджелудочной железы синтезирует гормоны, которые участвуют в регуляции углеводного, белкового, жирового, водного и солевого балансов в организме. Так, глюкагон повышает уровень глюкозы в крови, инсулин поддерживает ее оптимальный уровень, соматостатин обладает регуляторной функцией и координирует деятельность органа, панкреатический полипептид участвует в регуляции процесса желчеотделения, а также участвует в обмене белка (С. Д. Андреева, 2011; О. В. Дилекова, 2015).

Поджелудочная железа при макроскопическом исследовании представляет собой вытянутый, дольчатый орган, цвет которого может варьировать от желто-серого до розово-серого. Так, Б. Ж. Цырендоржиев (1975) в своих исследованиях отмечает, что у новорожденных телят цвет железы бледно-розовый, у молодняка до трех лет цвет железы изменяется до розовато-серо-желтого, что автор связывает с усиленным развитием железистой ткани. У животных старше трехлетнего возраста, согласно данным автора, желтого-серого цвета, а у особей старше восьми лет железа приобретает дряблую консистенцию, серо-желтый цвет с множеством вкраплений темно-красного цвета.

У овец бурятской грубошерстной породы, согласно данным исследований Е. В. Нахатовой (2003) форма поджелудочной железы изменяется с возрастом от лентовидной у новорожденных животных, до треугольной у животных в возрасте 4-5 месяцев и до прямоугольной у взрослых особей. Автор связывает данные

трансформации органа с различной скоростью роста его частей: головки, тела и хвоста.

С. Д. Андреева (2015) при исследовании поджелудочной железы у свиней в пре- и постнатальном онтогенезе отмечает, что у поросят первого месяца жизни железа имеет розовый цвет, дольчатую нежную консистенцию и неправильную треугольную форму.

Согласно данным исследований Н. Ибрахим (1990) у кролика поджелудочная железа не имеет компактного строения, а представлена дольками, рассеянными в брыжейке двенадцатиперстной кишки.

У крупного рогатого скота поджелудочная железа вытянутой удлинённой формы, длиной в среднем до 45 см, желто-бурого цвета с розоватым оттенком. На железе различают среднюю долю (тело), правую долю (головку), левую долю (хвост) (В. Ю. Чумаков, 2013).

Данные многих авторов в вопросе исследования топографии поджелудочной железы сходятся: у взрослых животных орган располагается в области правого подреберья, простираясь от последнего грудного позвонка до третьего-четвертого поясничного; справа от головки железы располагается воротная вена; хвост железы расположен дорсально от рубцового мешка, достигая селезенки (С. Д. Хмелина, 1983; Ю. М. Гичев, 1983; Ю. П. Бычков, 1991; Н. А. Елисеев, 1991; А. Е. Сурдин, Л. П. Тельцов, 1995; Н. И. Рядинская, 1999).

Поджелудочная железа у новорожденных поросят расположена в области эпигастрия, вдоль малой кривизны желудка. Слева она граничит с селезенкой, справа с двенадцатиперстной кишкой (С. Д. Андреева, 2015).

Головка (правая доля) поджелудочной железы свиней расположена в S-образном изгибе двенадцатиперстной кишки, хвост железы тянется до области последних грудных первых поясничных позвонков, соприкасается с левой почкой и селезенкой (Е. А. Попова, 2009).

Н. И. Рядинская (2008) отмечает, что поджелудочная железа у пятнистых оленей и маралов - это крупный орган красно-розового цвета с постоянной топографией. Железа располагается от уровня 12-го грудного позвонка до 3-го

поясничного. Наиболее массивной частью органа является тело, которое располагается в месте соединения правой и левой долей железы и располагается на висцеральной поверхности печени в области ее ворот.

У крупного рогатого скота граница между телом и головкой поджелудочной железы визуализируется, согласно данным исследований О. В. Дилековой (2014), в виде вырезки, образованной проходящей здесь воротной веной.

Б. П. Цырендоржиев (1975) выделяет наряду с типичной формой поджелудочной железы у крупного рогатого скота и атипичную, появление которой связывает с возрастными изменениями, происходящими в органе.

У овец оренбургской пуховой породы поджелудочная железа розового цвета, располагается между листками брыжейки двенадцатиперстной кишки. Слева орган граничит с рубцом, справа – с петлями ободочной кишки, а каудально с ободочной кишкой (М. С. Сеитов, Ш. М. Биктеев, Б. П. Шевченко, 2009).

Ю. П. Бычков (1991) в ходе исследований пришел к выводу, что возможность получения точных морфометрических показателей поджелудочной железы у быка домашнего затруднена, в связи со значительной вариабельностью формы последней. Так же автор указывает на закономерность в морфологии органа: левая доля всегда короче правой.

Е. В. Нахатова (2003) в ходе исследований приходит к выводу, что за период от новорожденности до отъема у овец увеличение массы поджелудочной железы происходит в 7,4 раза, далее с возрастом интенсивность роста железы снижается.

В первой половине пренатального периода динамика прироста массы поджелудочной железы, согласно данным Н. А. Малкова (1978) у плодов крупного рогатого скота, имеет меньший показатель, чем во второй половине данного периода развития. У бычков масса поджелудочной железы и в первой и во второй половине пренатального периода онтогенеза была выше, чем у телочек.

А. Д. Шевченко (2012) указывает, что у плодов овец эдильбаевской породы масса поджелудочной железы увеличивается равномерно на протяжении всего утробного периода развития, при чем, в основном масса железы увеличивается за счет прироста массы ее правой доли. В постнатальном онтогенезе увеличение

массы поджелудочной железы происходит неравномерно. Так максимальный прирост массы характерен для возрастного промежутка с 6 до 12 месяцев, далее прирост несколько снижается до 36-месячного возраста, и после чего происходит его планомерное снижение. Как в пренатальном, так и в постнатальном онтогенезе прирост массы поджелудочной железы происходит за счет увеличения правой доли органа.

Н. Ибрахим (1990) установил, что у кролика наиболее интенсивный рост поджелудочной железы приходится на возраст 1-2 месяцев, в дальнейшем абсолютный и относительный прирост массы железы уменьшается, что продолжается до возраста одного года.

Секрет экзокринной части поджелудочной железы попадает по одному основному выводному протоку в просвет двенадцатиперстной кишки. Реже протоков встречается два – основной и дополнительный (Н. В. Зеленовский, 2014).

Основной проток поджелудочной железы открывается совместно с желчным протоком на вершине большого сосочка двенадцатиперстной кишки. В случае наличия дополнительного протока, последний открывается в просвет кишки в 15-18 см каудальнее пилоруса желудка (В. Ф. Вракин, 2003).

Б. Ж. Цыренджиев (1975) отмечает наличие у крупного рогатого скота множества дополнительных выводных протоков поджелудочной железы.

В. Г. Шелепов, А. С. Донченко, К. А. Лайшев, Н. В. Зеленовский (2003) у северного оленя не отмечают наличие дополнительных протоков поджелудочной железы. Основной проток, согласно данным авторов, открывается в полость кишки большим сосочком, следуя между слизистой и мышечной оболочками кишки.

Подробное исследование протоков поджелудочной железы у собак мы находим в работах М. Ю. Маховых и Б. П. Шевченко (2005). В своих исследованиях они указывают, что система протоков поджелудочной железы у собак представлена как основным, так и добавочным протоками. Основной или главный выводной проток поджелудочной железы образуется при слиянии

протока левой и средней долей органа. Дополнительный, или добавочный, проток является продолжением выводной системы правой доли.

Авторы так же отмечают, что протоки железы имеют своеобразный механизм, препятствующий обратному току поджелудочного сока. Он представлен: сфинктером, формируемым гладкими миоцитами; соустьевым мыса, формируемого общей стенкой желчного протока и основного протока поджелудочной железы; складками-клапанами, формируемыми слизистой оболочкой протоков.

Структурными единицами экзокринной части поджелудочной железы являются панкреатические ацинусы и их выводные протоки. Последние представлены двумя типами – вставочные и внутридольковые. И те и другие изнутри выстланы однослойным кубическим или призматическим эпителием. Протоки окружены большим количеством соединительной ткани (М. И. Расулев, С. Л. Гохберг, 1982; Н. И. Рядинская, 1999; Н. И. Рядинская, Р. З. Сиразиев, 2008; М. А. Лобанов, В. С. Петренко, Р. Х. Насибов, 2015).

Паренхима эндокринной части поджелудочной железы представлена панкреатическими островками (островки Лангерганса). Они имеют неправильную эллипсоидную или отростчатую форму (размер от нескольких микрон до 0,5 мм) и состоят из клеток нескольких типов. Клетки, формирующие панкреатические островки, мельче и светлее клеток, формирующих ацинусы экзокринной части железы (С. Д. Андреева, 2006).

На границе экзокринной и эндокринной паренхим поджелудочной железы встречаются островково-ацинозные клетки, которые наряду с зимогенными гранулами содержат в своей цитоплазме гранулы, характерные для эндокринных клеток.

### 1.3 Кровоснабжение печени млекопитающих

Основным источником артериальной васкуляризации печени у млекопитающих является чревная артерия. Она представляет собой непарный сосудистый ствол, длина которого достигает у собак 3,0 см (Н. В. Зеленовский, 2014).

Свое начало чревная артерия у крупного рогатого скота берет от вентральной поверхности брюшной аорты на уровне последнего грудного (первого поясничного) позвонка (А. Ф. Климов, А. И. Акаевский, 2003).

Г. А. Хонин, Н. В. Зеленовский (2009) отмечают, что у собак чревная артерия начинается от вентральной стенки еще грудной аорты, после чего следует в брюшную полость, проходя между ножками диафрагмы.

Для маралов, согласно данным исследований Ю. М. Малофеева, Л. Ю. Майдоровой, Н. И. Рядинской, С. Н. Чебакова (2007) характерно отхождение чревной артерии сразу позади диафрагмы, где она отдает каудальную диафрагмальную артерию.

Д. К. Овчинников, С. И. Шведов (2014) отмечают, что чревная артерия является крупнейшим висцеральным сосудом брюшной аорты и уровень ее отхождения у различных видов животных неодинаково. Так, у лисицы и соболя чревная артерия отходит на уровне первого-второго поясничного позвонка, у песцов на уровне второго-третьего. Располагается чревная артерия под поясничными позвонками в забрюшинном пространстве.

Ветвление чревной артерии на ветви меньшего порядка может происходить по разному типу. Так у крупного рогатого скота первоначально от чревной артерии отходит печеночная артерия, затем общий ствол левой рубцовой и селезеночной артерий, после чего чревная артерия продолжается как левая желудочная артерия (Г. С. Ершов, 2007; П. В. Груздев, В. М. Шпыгова, 2012).

Для северного оленя, согласно данным исследований О. М. Анненковой (2007) возможен вариант первоначального отхождения от чревной артерии общего ствола левой рубцовой и селезеночной артерий.



Н. И. Рядинская (2007) в своих исследованиях указывает, что у маралов от чревной артерии, как от основного магистрального сосуда ответвляется печеночная, селезеночная, правая и левая рубцовые, а также левая желудочная артерии.

У свиней, собак, пушных зверей чревная артерия отдает три ветви: селезеночная артерия имеет самый большой диаметр просвета. Следующей по калибру следует печеночная артерия, а наименьший диаметр имеет левая желудочная артерия. При ветвлении первой от магистрального ствола ответвляется печеночная артерия, а чревная продолжается как общий желудочно-селезеночный ствол. Гораздо реже наблюдается трифуркационное деление чревной артерии у моногастричных животных (Г. А. Хонин, Н. В. Зеленовский, 2009; Ю. Ю. Бартенева, 2012; Д. К. Овчинников, С. И. Шведов, 2014).

Печеночная артерия ответвляется вправо от чревной артерии и следует к воротам печени, до впадения в которые отдает артерии для желудка (правая желудочная артерия), двенадцатиперстной кишки (желудочно-двенадцатиперстная артерия), поджелудочной железы (ветви поджелудочной железы) (С. Д. Андреева, 2006).

У свиней печеночная артерия на каудальной поверхности печени отдает несколько ветвей для поджелудочная железы, ветвь для хвостатого отростка хвостатой доли печени, ветвь для участка латеральной доли печени, желудочно-двенадцатиперстную артерию и правую желудочную. После чего продолжается как специальная печеночная артерия и в воротах печени делится на правый и левый стволы (А. И. Акаевский, Ю. Ф. Юдичев, С. В. Селезнев, 2005).

Ю. Ю. Бартенева (2012) изучая васкуляризацию печени у рыси евразийской отмечает, что для кровоснабжения хвостатого отростка и правой латеральной доли печени печеночная артерия отдает правую печеночную ветвь, а продолжающийся сосуд автор называет общим стволом центральной и левой печеночных ветвей.

Правый и левый стволы специальной печеночной артерии у собак делятся на латеральные и медиальные ветви каждый. Правая латеральная ветвь дает начало

артерии хвостатой доли, а левая медиальная артерии желчного пузыря (Г. А. Хонин, Н. В. Зеленецкий, 2009).

У крупного и мелкого рогатого скота, а также других жвачных животных, правый ствол специальной печеночной артерии дает начало артериальным ветвям для хвостатой доли печени, а также артерии желчного пузыря. Последняя в некоторых случаях начинается от желудочно-двенадцатиперстной артерии (Ю. М. Малофеев, 2007; В. В. Лемещенко, 2013; Т. П. Скобельская, 2013).

Левая ветвь специальной печеночной артерии у жвачных и свиней участвует в кровоснабжении левой и квадратной долей печени (В. А. Беляев, 1993).

Правая ветвь специальной печеночной артерии у маралов, кроме васкуляризации правой доли печени, отдает так же артериальные ветви печеночному протоку (Ю. М. Малофеев, Л. Ю. Майдорова, Н. И. Рядинская, С. Н. Чебаков 2007).

Результаты исследований ряда авторов показывают, что архитектоника ветвления интраорганных артерий печени имеет видовые особенности (В. А. Беляев, 1993; Н. Т. Силантьева, 1999; В. В. Лемещенко, 2013; Т. П. Скобельская, 2013).

В. В. Сидоров (1963) отмечает, что основной причиной различного ветвления внутрипеченочных артерий является разное количество долей печени и их относительное расположение.

Магистральный тип ветвления интраорганных артерий печени характерен для ткани левой половины печени у жвачных животных и свиней, всех артерий печени у лошадей (Н. Т. Силантьева, 1999).

Рассыпной тип ветвления интраорганных артерий печени характерен для тканей правой половины печени у жвачных животных.

У овец в воротах печени общая печеночная артерия трифуркационно делится на правую медиальную, правую латеральную и левую собственно печеночные артерии. До входа в ворота органа, указанные сосуды отдают более мелкие ветви для поджелудочной железы и хвостатой доли печени. Далее они направляются в

одноименные доли органа, где образуют интраорганный артериальный сеть (Т. П. Скобельская, 2013).

Левая артерия печени у кошачьих на уровне ворот печени отдает отдельную ветвь для сосцевидного отростка. Данный сосуд Ю. Ю. Бартенева, Н. В. Зеленовский (2012) рекомендуют называть артерией сосцевидного отростка печени. Кроме того указанные авторы отмечают, что левая артерия печени у рыси проникает в орган у его дорсального края и по рассыпному типу ветвления делится три ветви меньшего порядка (второго). Две из них васкуляризируют левую латеральную долю, одна ветвь – левую медиальную.

Согласно данным исследований Н. Т. Силантьевой (1999) у маралов между интраорганными сосудами печени имеются анастомозы, которые наиболее многочисленны в левой доле органа.

Ю. Ю. Бартенева, Н. В. Зеленовский (2012) напротив, отмечают, что для интраорганных артериальных сосудов печени у рыси евразийской характерным является отсутствие коллатералей и межсистемных анастомозов.

Венозное русло печени домашних и диких животных, а также человека представлено двумя системами венозных коллекторов: афферентной и эфферентной (В. В. Лемещенко, 2013). К первому из них относится система воротной вены печени, или так называемая портальная система.

По воротной вене кровь оттекает от органов пищеварения, расположенных в брюшной полости, за исключением каудальной части прямой кишки и почек. Так, от желудка, сальника и селезенки венозная кровь отводится по правой желудочной, правой желудочно-сальниковой и левой желудочно-селезеночной венам. От поджелудочной железы и тонкой кишки по поджелудочно-двенадцатиперстной вене и большой вене поджелудочной железы. От отделов толстой кишки - по средней и левой ободочным венам, а также по общему подвздошно-ободочному стволу (Н. В. Зеленовский, К. Н. Зеленовский, 2014).

У лошадей образование воротной вены происходит путем слияния трех крупных вен: селезеночной, краниальной и каудальной брыжеечной (М. И. Лебедев, Н. В. Зеленовский, 1995).

Согласно данным Н. Т. Силантьевой (1999) у маралов воротная вена образуется при слиянии общей брыжеечной и каудальной поджелудочно-двенадцатиперстной артерий, после чего в воротах печени, как и печеночная артерия разделяется на правый и левый ствол.

Нельзя не отметить тот факт, что у новорожденных животных архитектура портальной системы печени отличается от таковой у взрослых животных. К афферентным венозным сосудам печени у новорожденных животных относится еще и пупочная вена (В. В. Лемещенко, 2006).

У плодов, согласно данным исследований И. И. Гришиной (2006), пупочная вена через ворота печени проникает внутрь органа и в каждую долю печени отдает ветви меньшего порядка. Часть артериальной крови, из пупочной вены минуя печень через венозный (Аранциев) проток попадает в каудальную полую вену. Место отхождения Аранциева протока располагается в области слияния пупочной и воротной вен, место впадения в каудальную полую вену – уровень последних грудных позвонков (Г. М. Удовин, 1961; И. В. Хрусталева, 1997).

Изменения в системе кровообращения у новорожденных животных связанных с включением в нее малого круга кровообращения приводят к определенным изменениям и перестройкам. Пупочная вена запусевает и облитерируется, превращаясь в круглую связку печени. Аранциев проток сохраняется и функционирует примерно до 15-20 дневного возраста и часть крови, минуя печеночный барьер, напрямую попадает в каудальную полую вену (Н. В. Зеленецкий, 2014). Ряд авторов (Ю. Ф. Юдичев, В. В. Дегтярев, Г. А. Хонин, 1997; А. Ф. Климов, А. И. Акаевский, 2003; В. Н. Писменская, 2006) рекомендуют учитывать этот факт при составлении рационов беременных самок.

В воротах печени воротная вена у жвачных животных разделяется на ветви для правой и левой долей органа, формируя при этом два крупных венозных ствола. От левого ствола венозные ветви проникают так же в паренхиму квадратной и хвостатой долей (В. В. Сидоров, 1963; Т. П. Скобельская, 2013).

У свиней воротная вена в тканях печени делится на три ветви. Первоначально она отдает ветвь для правой латеральной доли, и только после этого делится на правый и левый стволы (Ю. М. Малофеев, 2007).

Дальнейшее деление основных стволов воротной вены происходит в соответствии с расположением и количеством долей печени. Так, у марала левый ствол воротной вены следует в левую долю органа, где бифуркационно (реже трифуркационно) делится на левую дорсальную ветвь и ветвь квадратной доли (во втором случае отдает еще и левую среднюю ветвь) (Н. Т. Силантьева, 1999).

У пушных зверей правый ствол воротной вены бифуркационно делится на две ветви: ветвь хвостатого отростка и ветвь правой латеральной доли. В ряде случаев обе ветви отходили от воротной вены самостоятельно (Л. Н. Овчинникова, 1983).

В паренхиме печени ветви воротной системы печени распадаются на капилляры, формируя так называемую «чудесную венозную сеть». Наличие последней обеспечивает выполнение основных функций печени, в том числе барьерную. Капилляры чудесной венозной сети, сливаясь между собой, формируют эфферентную венозную систему печени, которая представлена печеночными венами (В. В. Лемещенко, 2013).

В. В. Лемещенко (2013) в своих исследованиях отмечает, что соотношение афферентных и эфферентных венозных систем печени имеет отличия у разных видов животных. Суммарная площадь афферентных сосудов печени, согласно данным исследований автора, превышает данный показатель эфферентных сосудов у телят, у поросят и щенков наблюдается обратная картина.

Печеночные вены в виде крупных стволов впадают в каудальную полую вену. Однако кроме крупных сосудов имеются и более мелкие ветви, которые самостоятельно впадают в магистральные сосуды (Т. П. Скобельская, 2013).

Для марала характерно наличие трех крупных печеночных вен (правой, левой и средней) и нескольких мелких (Н. Т. Силантьева, 2005). У некоторых жвачных М. И. Урманов (1972) отмечал непостоянное количество крупных печеночных вен. Чаще автор наблюдал наличие четырех крупных сосудов: левую печеночную,

правую печеночную, добавочную печеночную вены и печеночную вену хвостатого отростка.

У свиней максимального развития достигает левая печеночная вена, которая образуется путем слияния левой латеральной и левой медиальной ветвей, дренирующих соответствующие доли органа (В. В. Лемещенко, 2013).

Отток венозной крови от правой латеральной доли печени, а так же хвостатого отростка у пушных зверей осуществляется по правой печеночной вене; из правой медиальной и квадратной доли по средней печеночной вене; левая печеночная вена дренирует венозную кровь из левой латеральной и медиальной долей, а так же сосцевидного отростка (Л. Н. Овчинникова, 1983).

#### **1.4 Кровоснабжение поджелудочной железы млекопитающих**

Поджелудочная железа относится к типу органов, не имеющих собственных крупных артериальных магистралей (Н. Б. Губергриц, 2005).

Основными источниками васкуляризации данного органа являются ветви чревной, краниальной брыжеечной и в некоторых случаях каудальная брыжеечная артерий (Н. А. Малков, 1982; И. Нахла, 1989; Е. В. Нахатова, 2003; М. Ю. Маховых, 2004; Н. И. Рядинская, 2008; А. Д. Шевченко, М. С. Сеитов, Б. П. Шевченко, 2014).

Так, согласно данным Н. А. Малкова (1982) кровоснабжение поджелудочной железы у жвачных осуществляется при помощи печеночной артерии, краниальной брыжеечной артерией, селезеночной, желудочно-двенадцатиперстной, поджелудочно-двенадцатиперстной артерий. Количество ветвей отходящих от указанных сосудов к органу различное, и может варьировать у одного вида животных.

Печеночная артерия у крупного рогатого скота отдает одну ветвь для левой доли поджелудочной железы и три ветви для средней доли. Селезеночная артерия отдает от двух до трех ветвей в правую долю железы. Краниальная брыжеечная

артерия отдает, как правило, один общий артериальный ствол, который вскоре подразделяется на ветви, количество которых равняется от двух до трех. Желудочно-двенадцатиперстная и поджелудочно-двенадцатиперстная артерии отдает в среднем три-шесть ветвей (Н. А. Малков, 1982; П. В. Груздев, В. А. Порублев, 2005).

У свиней печеночная артерия перед впадением в ворота печени отдает ветви к левой доле поджелудочной железы и краниальную поджелудочно-двенадцатиперстную артерию (А. И. Акаевский, 2003).

С. Д. Андреева (1984, 1992) в своих исследованиях отмечает, что поджелудочная железа свиней наибольшее количество артериальных ветвей получает от чревной артерии, и лишь одну ветвь от краниальной брыжеечной артерии

У пушных зверей краниальная брыжеечная артерия отходит от брюшной аорты на уровне второго-третьего поясничных позвонков и первоначально направляется вентрокаудально и отдает каудальную поджелудочную артерию (Д. К. Овчинников, С. И. Шведов, 2014).

Согласно данным исследований Ю. Ю. Бартеневой (2014) у рыси краниальная поджелудочно-двенадцатиперстная артерия для кровоснабжения левой доли органа отдает от пяти до семи ветвей, после чего продолжается как артерия головки поджелудочной железы. Каудальная поджелудочно-двенадцатиперстная артерия питает артериальной кровью правую долю поджелудочной железы.

У овец эдильбаевской породы селезеночная и печеночная артерии отдают артериальные ветви для левой доли поджелудочной железы, диаметр данных ветвей варьирует от 0,4 до 0,6 мм. Краниальная брыжеечная артерия, проходя вентрокаудально над телом органа, отдает до двух ветвей в тело железы и три-пять в ее правую долю (А. Д. Шевченко, М. С. Сеитов, Б. П. Шевченко, 2014).

Источники артериального кровоснабжения, проникая в ткани органа, формируют интраорганное кровеносное русло. Ветви первого порядка интрамурального русла поджелудочной железы у рыси имеют диаметр от 0,55 мм

до 1,15 мм и делятся по магистральному типу. Конечные интраорганные ветви соединяются термином-терминальными анастомозами с ветвями других артериальных магистралей, а также между собой (Ю. Ю. Бартенева, 2014).

В правой, левой и средней долях поджелудочной железы артерии первого порядка магистрально делятся на ветви второго, третьего, четвертого и пятого порядка. Ветви пятого порядка располагаются между дольками железы и дают начало артериолам – первому звену микроциркуляторного русла. Артериолы располагаются в дольках железы прямолинейно, диаметр их составляет в среднем 28 мкм (В. В. Яглов, И. А. Михайлюк, 1985).

Отток крови от поджелудочной железы осуществляется за счет ветвей системы воротной вены (А. В. Мещеряков, 2009, 2012; Т. А. Нарумова, 2015).

М. Ю. Маховых (2004) отмечает, что у собак венозная кровь от поджелудочной железы оттекает в воротную вену по краниальной и каудальной поджелудочно-двенадцатиперстным венам, правой желудочно-сальниковой, желудочно-двенадцатиперстной и селезеночной венам.

У кролика венозная кровь из левой доли поджелудочной железы дренаж венозной крови осуществляется по селезеночной вене; из средней доли – по краниальной поджелудочно-двенадцатиперстной вене; из правой доли – по каудальной поджелудочно-двенадцатиперстной вене. Первые две вены первоначально впадают в желудочную вену и после чего в воротную (И. Нахла, 1990).

С. И. Шведов (2014) указывает на наличие анастомозов между селезеночной, желудочно-двенадцатиперстной и краниальной поджелудочно-двенадцатиперстной венами у пушных зверей.



## **2 СОБСТВЕННЫЕ ИССЛЕДОВАНИЯ**

### **2.1 Материалы и методы исследования**

Работа выполнена на кафедре анатомии животных ФГБОУ ВО «Санкт-Петербургская государственная академия ветеринарной медицины» в период с 2015-2020 гг. Материал для исследования был доставлен на кафедру анатомии животных ФГБОУ ВО «Санкт-Петербургская государственная академия ветеринарной медицины» из свиноводческого комплекса «Идаванг-Агро» д. Нурма Госненского района Ленинградской области.

Возраст исследованных свиней составлял от 1 до 20 дней от рождения. Породы свиней – ландрас и йоркшир. Возраст исследованных животных определяли по бонитировочным карточкам хозяйства. Исследование проводили по трем возрастным группам, согласно периодизации жизни свиней (Желев, В. А., 1976; Blood, D. C., 1988; Кудряшов, А. А., 1992) – новорожденные 1-7 дней (ранний неонатальный период); новорожденные 10-14 дней (неонатальный период); новорожденные 20-28 дней (поздний неонатальный период). Характеристика исследованного материала приведена в таблице 1. Всего исследовано 114 животных.

Для изучения морфологии печени и поджелудочной железы свиней в постнатальном периоде осуществлен комплекс мероприятий, включающий в себя различные методы исследования: макроморфометрические, вазорентгенографические, магнитно-резонансные исследования, тонкое анатомическое препарирование под контролем стереоскопического микроскопа МБС-10, изготовление коррозионных препаратов с использованием безусадочных пластмассовых масс акрилового ряда. Макроморфометрическое исследование начинали с определения возраста, массы и длины туловища животного. Далее исследовалась топография изучаемых органов, определяли доленое строение печени, и их соотношение с другими органами брюшной полости. Морфометрию проводили с помощью электронного штангенциркуля модели «Tamo professional»

со шкалой деления 0,05 мм. Абсолютную массу органов и их долей определяли на электронных весах «CAS 0,2 HFS».

**Таблица 1 - Характеристика исследуемого материала**

Методы исследований	Число исследованных животных по возрастным группам						Всего исследовано (голов)
	новорожденные 1 сутки (голов)		новорожденные 10 суток(голов)		новорожденные 20 суток(голов)		
	ландрас	йоркшир	ландрас	йоркшир	ландрас	йоркшир	
Анатомическое препарирование и морфометрия	6	5	6	7	6	6	36
Инъекция кровеносных сосудов и препарирование	4	4	5	5	3	3	24
Вазорентгенография	3	3	3	3	3	3	18
Инъекция сосудов и изготовление коррозионных препаратов	3	3	3	3	3	3	18
Магниторезонансная томография	2	2	2	2	2	2	12
Гистологический метод	3	3	0	0	0	0	6
<b>ВСЕГО</b>	<b>21</b>	<b>20</b>	<b>19</b>	<b>20</b>	<b>17</b>	<b>17</b>	<b>114</b>

Изучение магистральных артерий проводили с помощью метода вазорентгенографии, а также изготавливали коррозионные препараты.

Для вазорентгенографии сосудистое русло заполняли рентгеноконтрастным веществом. Для этого перед заполнением сосудистого русла трупный материал разогревали в водяной бане при температуре не выше 50°C; затем проводили промывку сосудистого русла гипертоническим раствором NaCl до полного исчезновения сгустков крови из вскрытых вен. Введение рентгеноконтрастного вещества проводили через грудную аорту. Массу для инъекций готовили по прописи Чумакова В. Ю. в модификации Зеленецкого Н. В. (2012): в равных частях свинцовый сурик, вазелиновое масло, скипидар+эфир+этиловый спирт.

После инъекции сосудистого русла объект исследования помещали в 10% раствор формальдегида на 5-7 суток для наилучшего проникновения взвеси в его терминальное кровеносное русло. После указанного срока проводили рентгенографию. Технические условия рентгенографии: сила тока 50 мА, напряжение на трубке 35 кВ, фокусное расстояние - до 50-60 см, экспозиция - до 2-3 секунды. С рентгенограмм делали фотоотпечатки в натуральную величину и фотографии, сканировали и обрабатывали в электронной программе на ПК.

Магнитно-резонансная томография исследуемых объектов проводилась на высокопольном магнитно-резонансного томографе 1.5 T General Elektrik.

Гистологическому исследованию были подвергнута печень свиньи. Материал фиксировали в 10% растворе нейтрального формалина в течение 24 часов, после чего по общепринятой методике образцы заливали в парафин. Затем изготавливали срезы толщиной 5-7 мкм, которые окрашивали гематоксилином и эозином, трихромом по Массону с целью выявления коллагеновых волокон. Часть срезов окрашивали Альциановым синим (рН 2,5) с последующей докраской гематоксилином Майера. Анализ гистологических препаратов проводился при помощи светооптического микроскопа Carl Zeiss AxioSkop 2 plus (Германия) при увеличении 40, 100, 200 и 400. Микрофотографирование проводили при помощи цифровой фотокамеры AxioCam ERc5s и программного обеспечения AxioVision Rel. 4.8 (Германия). Морфометрические измерения проводили вручную при помощи программного обеспечения AxioVision Rel. 4.8.

Вариационно-статистическую обработку результатов исследования (Автандилов, Г. Г., 1990; Лакин, Г. Ф., 1990; Плохинский, Н. А., 1969, 1970) проводили на IBMPC/AT и «PentiumIV» в среде Windows 2000, с использованием пакета анализа данных в программе «Excel Windows Office XP» и «Statistika 6,0» (Statsoft, USA) с расчётом средней арифметической и её стандартной ошибки ( $M \pm m$ ). При проведении статистического анализа был использован t-критерий Стьюдента. Различия считались достоверными при  $p < 0,05$ . В основе текстовой характеристики органов, лежит «Международная ветеринарная анатомическая номенклатура» (Зеленевский, Н. В., 2013)

## 2.2 Результаты собственных исследований

### 2.2.1 Анатомо-топографическое и гистологическое строение печени свиней мясных пород на ранних этапах постнатального онтогенеза

У поросят мясных пород ландрас и йоркшир исследованных возрастных групп печень располагается в эпигастральном и частично в краниальной части мезогастрального отделов брюшной полости; большей частью она смещена в область правого подреберья. Дорсальный край печени притуплен и несет на себе следы соприкосновения с органами – пищеводную вырезку и вырезку каудальной полой вены.

Висцеральная поверхность печени граничит со следующими органами:

- левая доля печени граничит с желудком и петлями тонкой кишки;
- правая доля с пилорической частью желудка, двенадцатиперстной кишкой и тощей кишкой;
- хвостатый отросток хвостатой доли печени доходит до правой почки и соприкасается с ней, однако видимого почечного вдавливания не имеет.

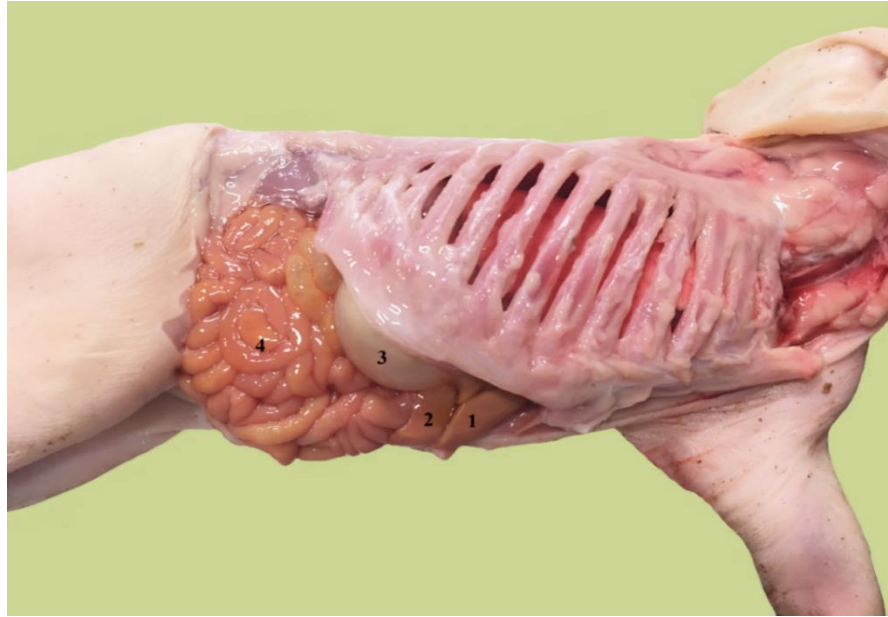
Исследовав топографическое расположение печени и расположение её границ, сделали следующее заключение: у новорожденных поросят породы ландрас краниальная граница печени проходит на уровне 7-8 ребра (здесь и далее границы органа касательно ребер будут приведены с разницей в одно ребро, это связано с непостоянным количеством ребер у исследуемых животных, их количество колебалось в пределах 14-15 пар).

Следует отметить, что краниальная граница левой доли печени сдвинута несколько вперед аналогичной границы правой доли.

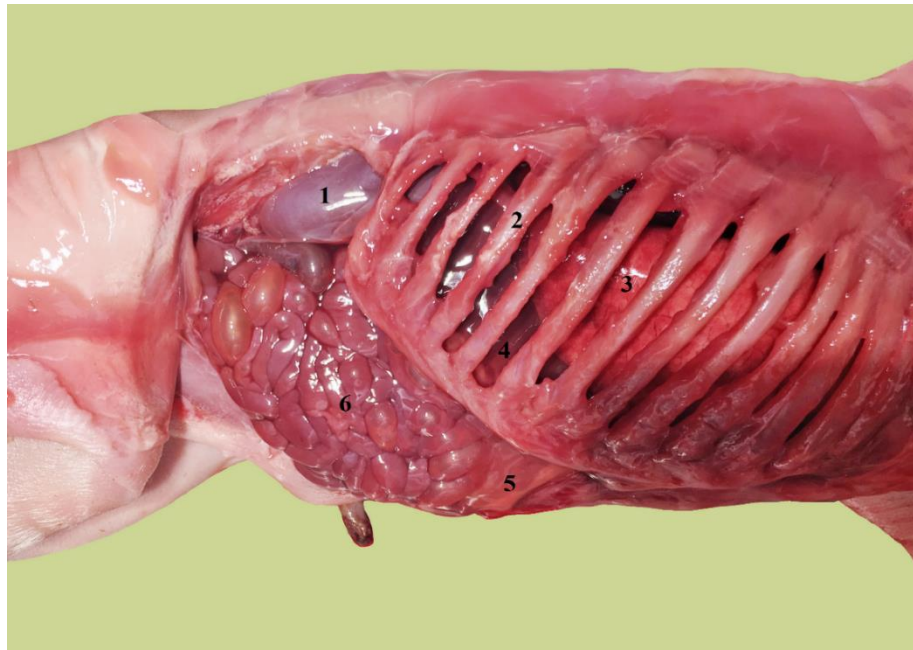
Каудальная граница правой доли печени у новорожденных поросят породы ландрас выходит за край реберной дуги и достигает уровня 12-13 ребра, соприкасаясь с вентральной частью брюшной стенки.

Топография левой доли не отличается от вышеописанного.

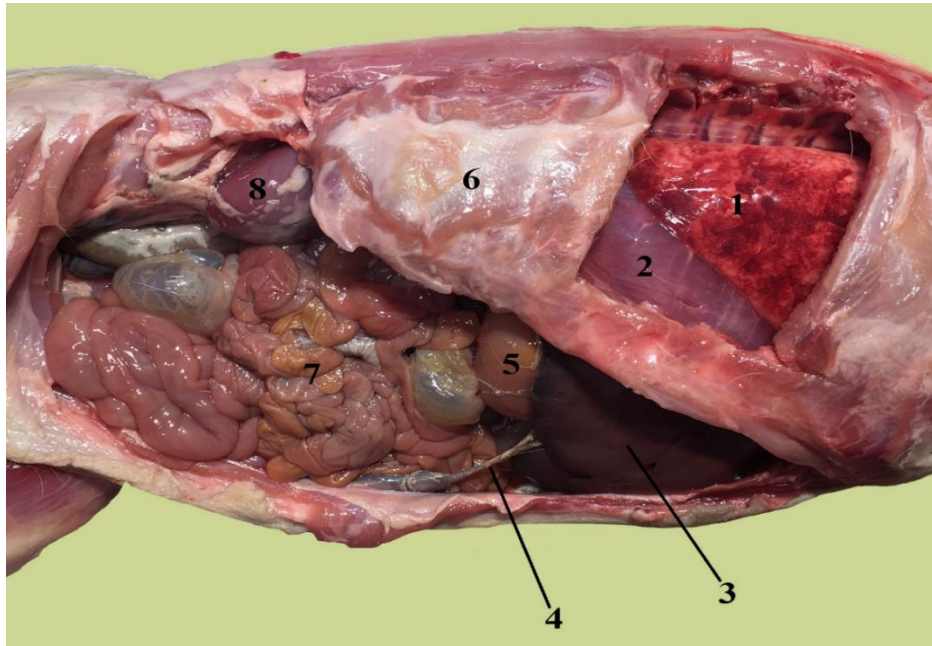
Дорсальный край печени у исследуемой возрастной группы поросят породы ландрас значительно продолжается в каудальном направлении, выходя за край последнего ребра, достигает правой почки.



**Рисунок 1** - Топография органов брюшной полости справа.  
Новорожденный поросенок породы ландрас. Возраст 7 дней:  
1 – правая латеральная доля печени; 2 – правая медиальная доля печени;  
3- желудок; 4 – петли тонкой кишки.



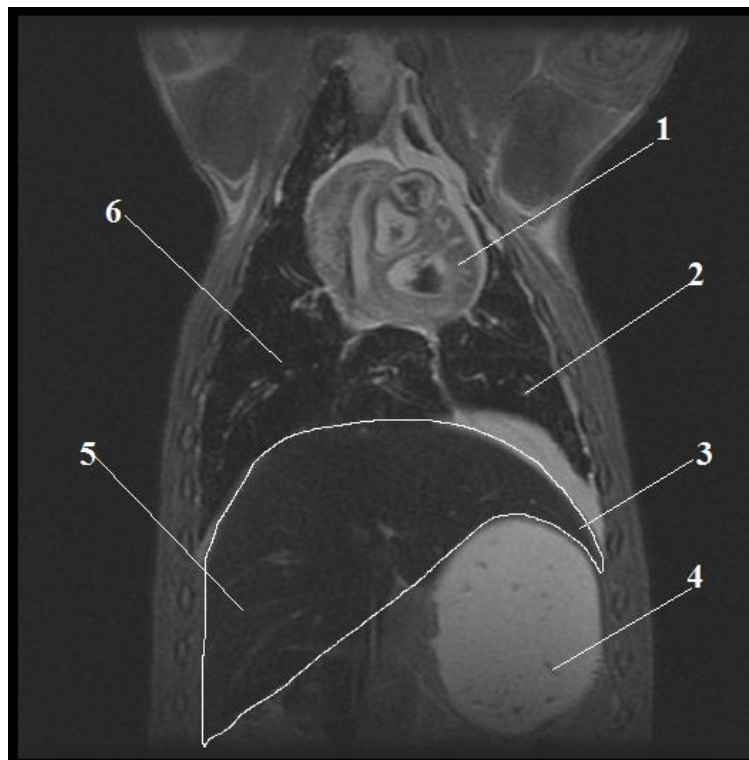
**Рисунок 2** - Топография органов брюшной полости справа.  
Новорожденный поросенок породы йоркшир. Возраст 7 дней:  
1 – правая почка; 2 – одиннадцатое ребро; 3- правое легкое; 4 – печень;  
5 – правая доля печени; 6 – петли тощей кишки.



**Рисунок 3 - Топография органов брюшной полости справа.**

*Поросенок породы йоркшир в возрасте 10 дней:*

1 – Кaudальная доля правого легкого; 2 – диафрагма; 3 – правая латеральная доля печени;  
4 – запустевшая пупочная вена; 5 – желудок; 6 – 13-е ребро; 7 – петли тощей кишки;  
8 – правая почка.



**Рисунок 4 - Топография печени.**

*Поросенок 20 дневного возраста породы йоркшир. Исследование методом МРТ:*  
1 – сердце; 2 – левое легкое; 3 – левая доля печени; 4 – желудок; 5 – правая доля печени;  
6 – правое легкое.

Для новорожденных поросят породы йоркшир расположение краниальной границы печени аналогично этой же границе у поросят породы ландрас.

Отличие составляет лишь каудальная граница правой доли печени, которая у новорожденных поросят породы йоркшир несколько сдвинута вперед и достигает уровня 11-12 ребра, однако так же выступает за край реберной дуги и соприкасается с брюшной стенкой. Каудальная граница левой доли проходит в плоскости 12-го ребра.

Данные исследований методом тонкого анатомического препарирования были подтверждены при проведении исследования методом магнитно-резонансной томографии во всех исследуемых возрастных группах поросят.

При исследовании топографии печени поросят в возрасте 10 дней было установлено, что краниальная граница проходит на уровне 7-8 ребра, вентральный край заострен и лежит также, как и у поросят в возрасте одни сутки на вентральной брюшной стенке, доходя до плоскости 11-12 ребра. Дорсальный край печени доходит до плоскости 13-14 ребра, не выступая за край последнего ребра. Хвостатый отросток соприкасается с правой почкой.

Следует отметить, что к десятидневному возрасту у поросят породы ландрас происходит смещение каудальной границы печени на одно ребро краниальнее, у поросят породы йоркшир границы не изменяются.

У поросят породы ландрас в возрасте 20 дней каудальная граница правой латеральной доли проходит в плоскости 11-12 межреберья, каудальная граница левой латеральной доли в плоскости 10-11-го. Вентральный край правой медиальной доли, а также вентральный край левой латеральной соприкасаются с вентральной частью брюшной стенки. Хвостатый отросток хвостатой доли печени не выступает за край последнего ребра. Подобная картина топографии границ печени характерная и для поросят породы йоркшир.

Долевое строение печени у исследуемых животных выражено отчетливо. Междольевые вырезки глубокие и следуют от острого вентрального края в глубину к воротам органа.

В междолевой вырезке отделяющей правую долю печени от средней располагается желчный пузырь. Правая доля глубокой вырезкой разделяется на правую латеральную и правую медиальную доли.

В вырезку, отделяющую левую долю от средней, направляется пупочная вена. Последняя выражена на протяжении от пупочного отверстия до печени у поросят в суточном возрасте; к возрасту 10-14 дней печеночная часть пупочной вены облитерируется; однако, при этом брюшная часть остается еще выраженной на всем протяжении.

У поросят в возрасте 21 дня пупочная вена остается заметной лишь на некотором расстоянии от пупочного кольца и своей большей частью подвергается запустеванию.

Левая доля печени междолевой вырезкой разделяется на левую латеральную и левую медиальную доли.

Между правой и левой медиальными долями расположена средняя доля, которая делится воротами органа на хвостатую и квадратную доли.

Квадратная доля печени по отношению к воротам печени расположена вентрально. Выражена она незначительно: свободным краем она не достигает вентрального края печени и с диафрагмальной поверхности не визуализируется.

Хвостатая доля печени по отношению к воротам печени расположена дорсально и разделена на два отростка: меньший сосцевидный и больший хвостатый. Сосцевидный отросток направлен в левую сторону и выражен слабо. Хвостатый отросток достигает значительной длины и простирается в правой половине брюшной полости вплоть до правой почки.

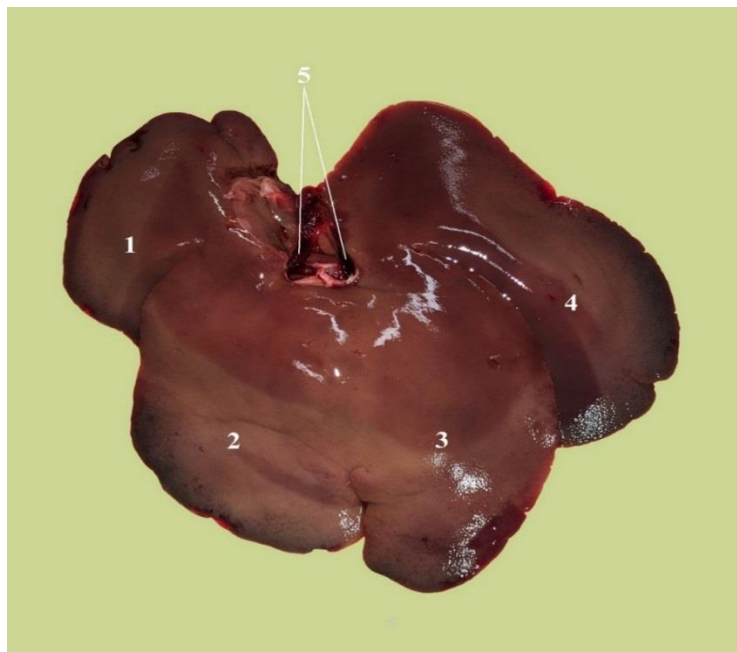
Желчный пузырь располагается на правой медиальной доле в ямке желчного пузыря. Печеночный проток правой доли печени образован восемью более мелкими протоками, вливающимися в него по магистральному типу.

Печеночный проток левой доли образован слиянием четырех крупных протоков – краниодорсального, краниоventрального, каудодорсального и каудоventрального. Данные протоки собирают желчь из соответствующих участков левой доли. Краниодорсальный проток образован слиянием пятью



приносящими ветвями, краниоventральный – тремя. Каудодорсальный и каудоventральный протоки также образуются за счет слияния трех более мелких ветвей. Печеночный проток хвостатой доли образуется слиянием протоков хвостатого и сосцевидного отростков. В образовании протока хвостатого отростка принимают участие 6-7 мелких ветвей. Печеночный проток сосцевидного отростка образуется слиянием двух крупных ветвей.

Постоянную топографию и укрепление печени в области эпигастрия обеспечивают связки, которые хорошо различимы уже в возрасте одних суток постнатальной жизни. Серповидная связка тянется от диафрагмальной поверхности печени до сухожильного центра диафрагмы. Венечная связка простирается от тупого края печени до диафрагмы; в ее состав входят правая и левая треугольные связки, берущие начало от соответствующих долей печени и тянутся до диафрагмы. Круглая связка печени, являющаяся участком запустевшей пупочной вены, становится визуализируемой только к десятидневному возрасту.

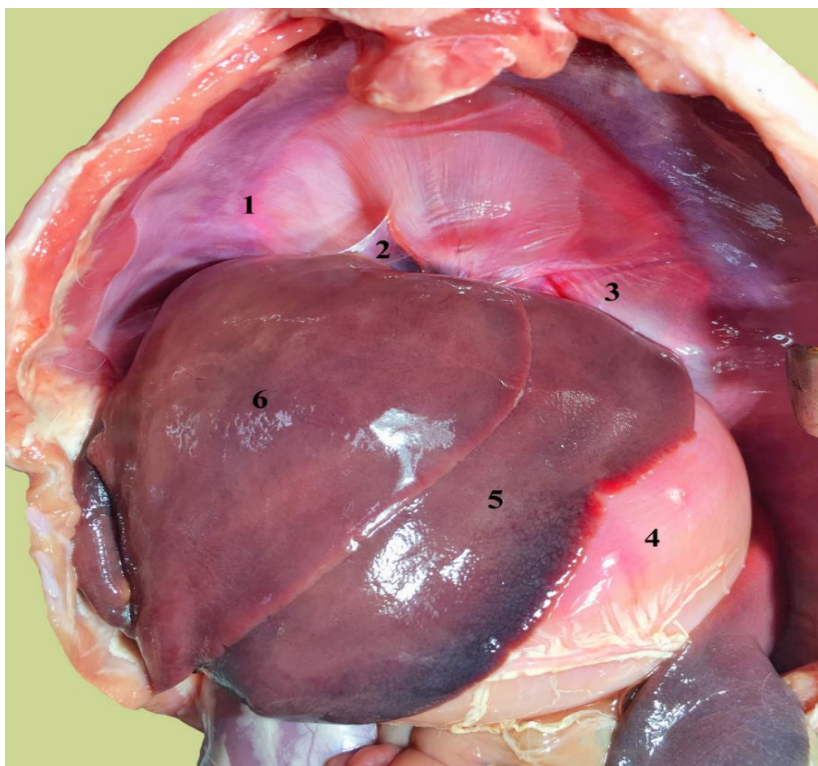


*Рисунок 5 - Печень поросенка породы ландрас в 20-ти дневном возрасте.*

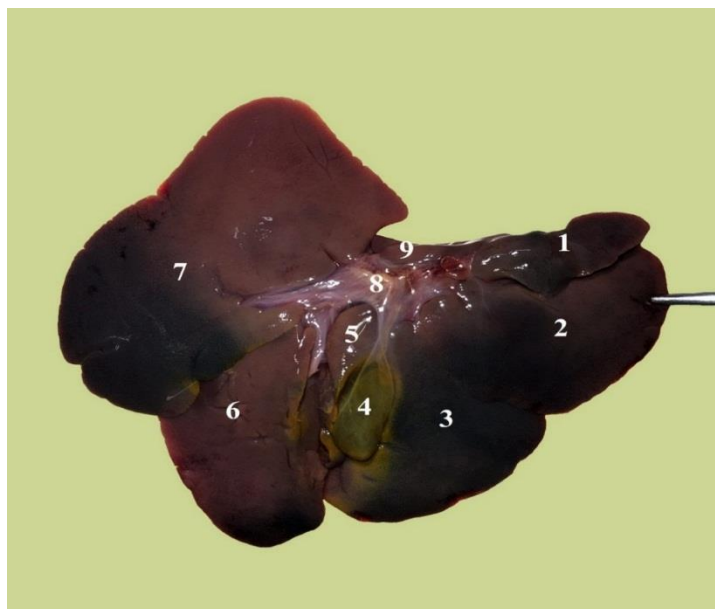
*Диафрагмальная поверхность:*

*1 – правая латеральная доля; 2- правая медиальная доля; 3 – левая медиальная доля;*

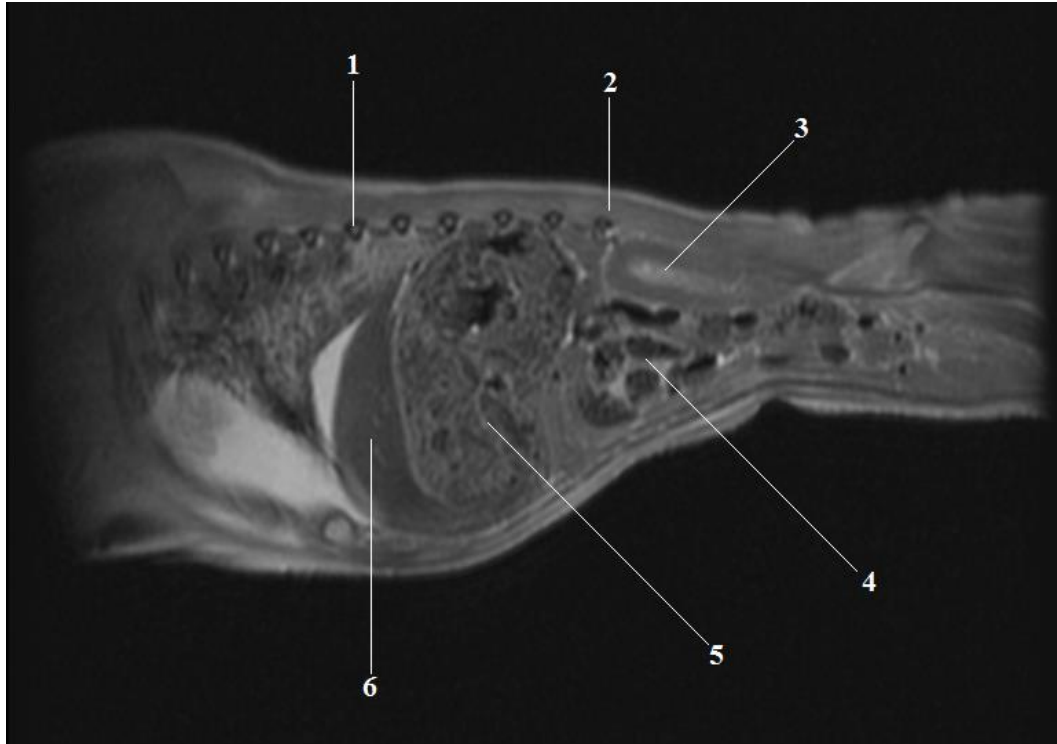*4 – левая латеральная доля; 5 – печеночные вены.*



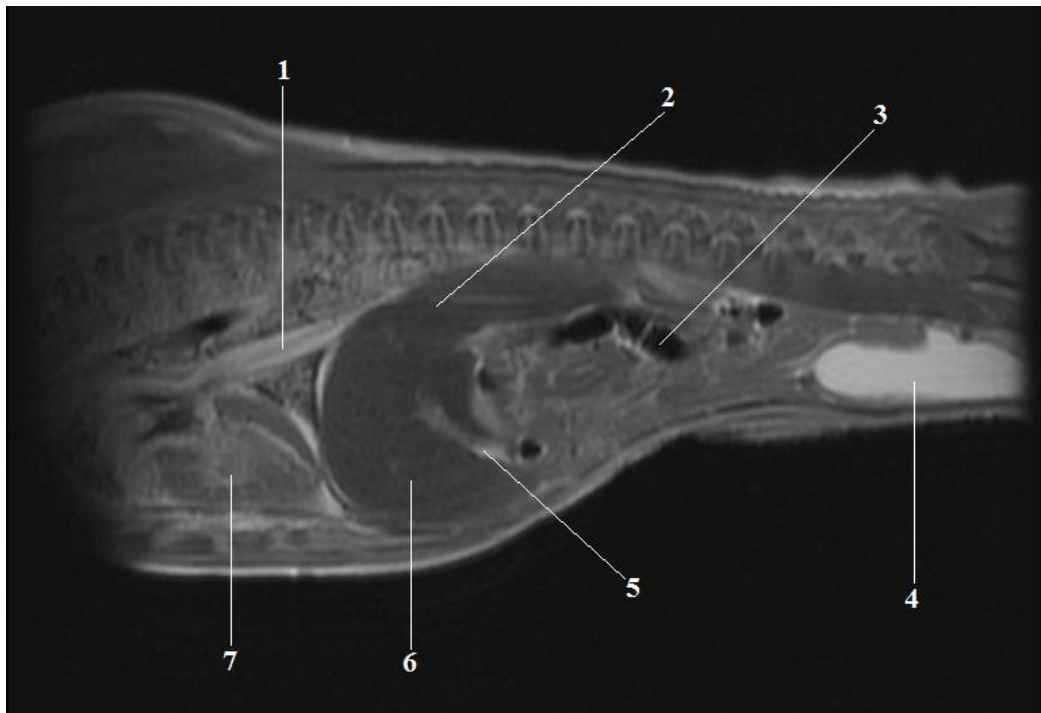
**Рисунок 6** - Печень поросенка породы ландрас в 20-ти дневном возрасте.  
 Висцеральная поверхность:  
 1 – хвостатый отросток; 2- правая латеральная доля; 3 – правая медиальная доля;  
 2 – желчный пузырь; 5 – квадратная доля; 6 – левая медиальная доля; 7 – левая латеральная доля;  
 3 8 – ворота печени; 9 – сосцевидный отросток.



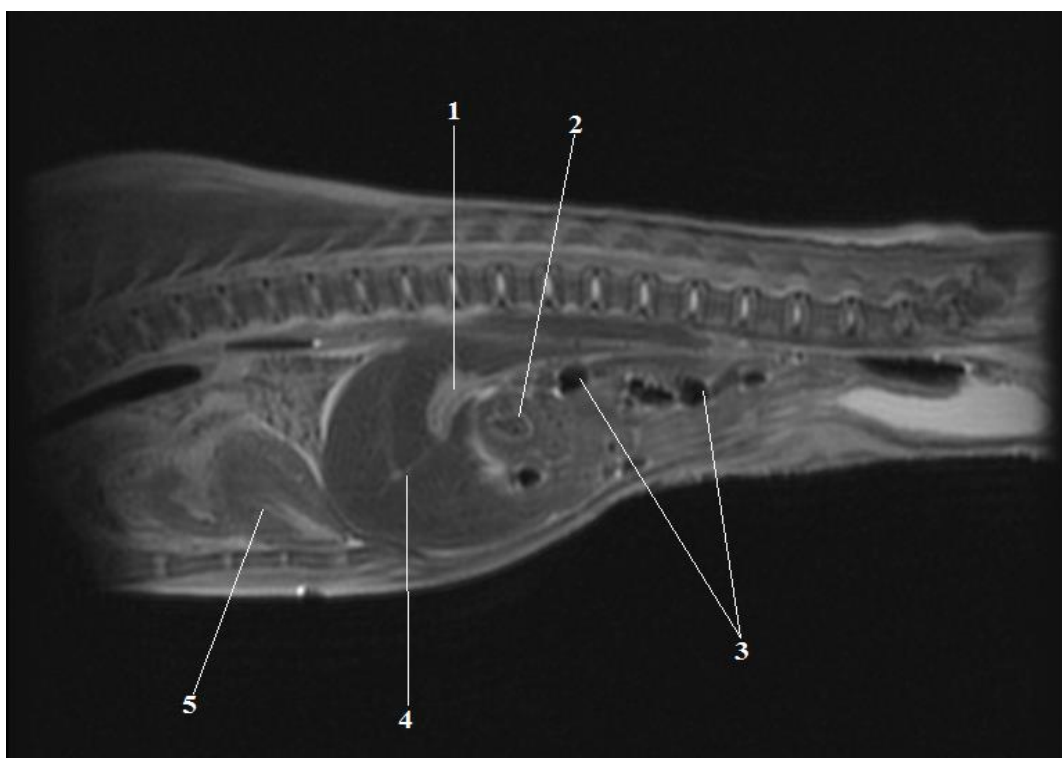
**Рисунок 7**- Печень поросенка породы йоркшир в 20-ти дневном возрасте.  
 Диафрагмальная поверхность:  
 1 – диафрагма; 2- серповидная связка; 3 – левая треугольная связка; 4 – желудок;  
 5 – левая латеральная доля; 6 – левая медиальная доля.



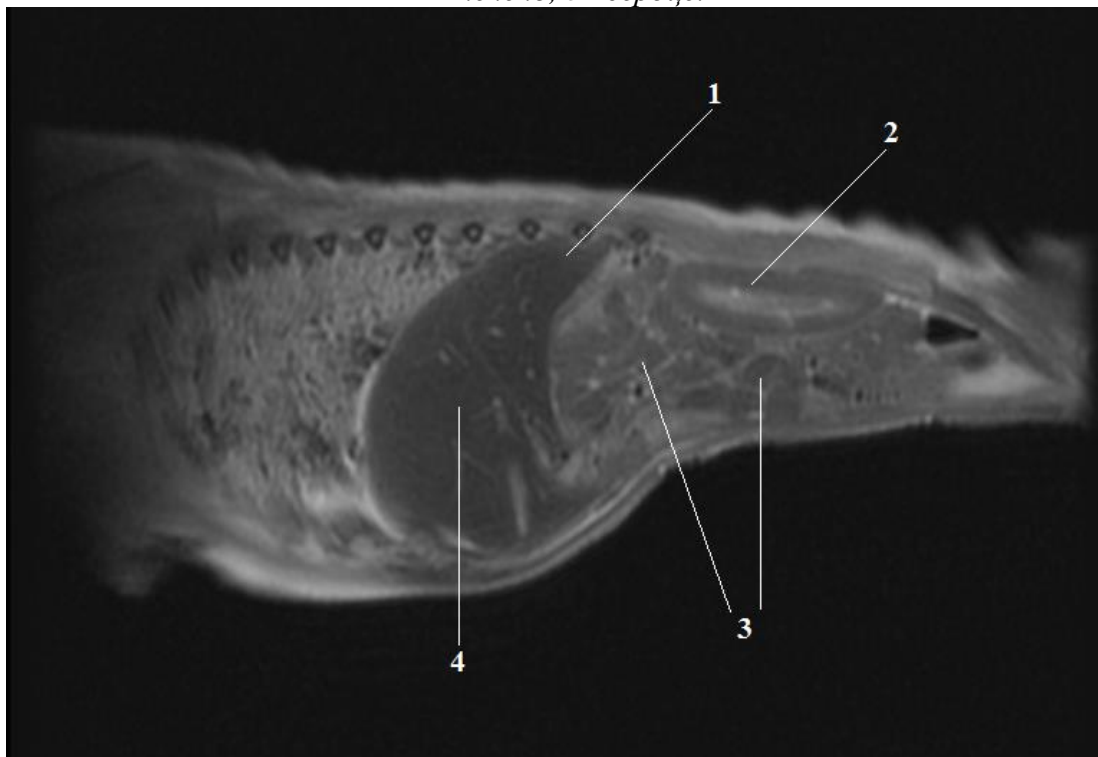
**Рисунок 8** - Топография печени. Поросенок 20 дневного возраста породы йоркшир. Исследование методом МРТ. Парамедианный срез:  
 1 – девятое ребро; 2 – четырнадцатое ребро; 3 – левая почка; 4 – конус ободочной кишки;  
 5 – желудок; 6 – левая латеральная доля печени.



**Рисунок 9** - Топография печени. Поросенок 20 дневного возраста породы йоркшир. Исследование методом МРТ. Парамедианный срез:  
 1 – грудная аорта; 2 – хвостатая доля печени; 3 – ободочная кишка;  
 4 – мочевой пузырь; 5 – желчный проток; 6 – средняя доля печени; 7 – сердце.



**Рисунок 10** - Топография печени. Поросенок 20 дневного возраста породы йоркшир.  
Исследование методом МРТ. Парамедианный срез:  
1 – желчный пузырь; 2 – двенадцатиперстная кишка; 3 – петли тощей кишки;  
4 – печень; 5 – сердце.



**Рисунок 11** - Топография печени. Поросенок 20 дневного возраста породы йоркшир.  
Исследование методом МРТ. Медианный срез:  
1 – хвостатый отросток печени; 2 – правая почка; 3 – петли тощей кишки;  
4 – правая медиальная доля.

Печень новорожденного поросенка имеет типичное гистологическое строение. На срезах определяется неравномерно выраженная междольковая соединительная ткань, толщина которой варьирует от 20 до 60 мкм.

Просветы синусоидальных капилляров плохо визуализируются.

Гепатоциты имеют овальную и полигональную форму с более светлой, местами мелковакуолизированной, прозрачной цитоплазмой, что может свидетельствовать о более интенсивном накоплении жиров и неравномерной мобилизации гликогена в гепатоцитах.

Ядра клеток небольших размеров, умеренно гиперхромные, имеют центральное расположение.

В паренхиме печени новорожденных поросят определяются множественные хаотично распределенные крупные многоядерные мегакариоциты, а также скопления мелких, плотно расположенных, малодифференцированных миелоидных клеток, формирующих очаги экстрамедуллярного кроветворения.

Бокаловидные клетки в эпителии, выстилающем желчные протоки у новорожденных поросят отсутствуют. Данные по морфометрии печени новорожденных поросят отражены в таблицах 2, 3.

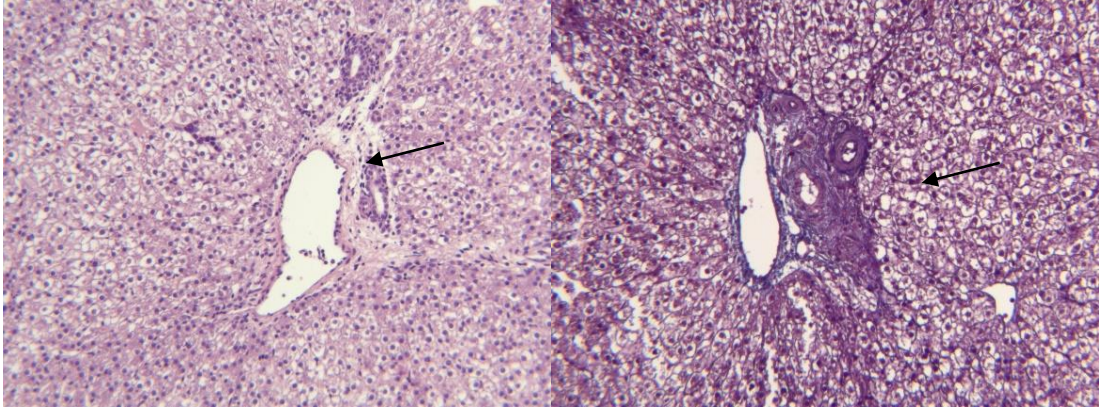
Таким образом, печень суточных поросят исследуемых породы является органом кроветворения, так как содержит островки гемопоэза. Печеночные дольки не имеют типичной картины расположения гепатоцитов. Капилляры чудесной венозной сети расположены хаотично.

**Таблица 2** – Морфометрические показатели печени новорожденных поросят породы ландрас,  $M \pm m$ 

Толщина капсулы, мкм	Диаметр долек, мкм	Площадь гепатоцита, мкм <sup>2</sup>	Площадь ядра гепатоцита, мкм <sup>2</sup>	Диаметр центральной вены, мкм	Диаметр структур портальных трактов, мкм		
					Артерия	Вена	Желчный проток
61,5±7,2	1340,3±204,7	284,9±25,1	42,3±5,8	154,6±12,8	26,7±3,7	162,5±13,3	37,2±4,0

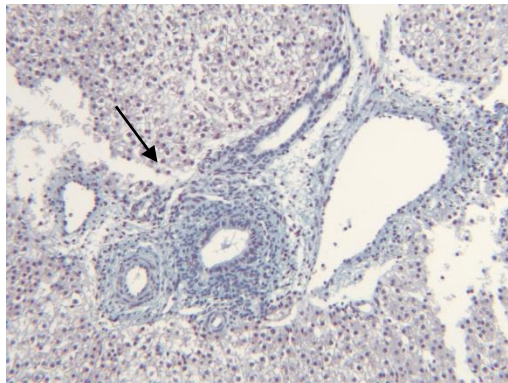
**Таблица 3** – Морфометрические показатели печени новорожденных поросят породы йоркшир,  $M \pm m$ 

Толщина капсулы, мкм	Диаметр долек, мкм	Площадь гепатоцита, мкм <sup>2</sup>	Площадь ядра гепатоцита, мкм <sup>2</sup>	Диаметр центральной вены, мкм	Диаметр структур портальных трактов, мкм		
					Артерия	Вена	Желчный проток
60,5±6,2	1320,1±200,2	261,7±21,1	40,1±5,1	134,6±10,5	24,9±3,5	152,9±12,1	35,1±4,5



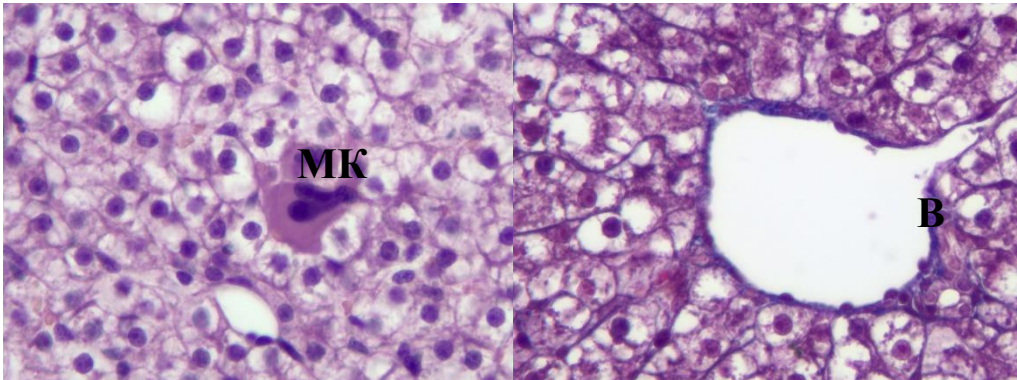
*Окраска гематоксилином и эозином,  
Ув. 100*

*Окраска трихром по Массону,  
Ув. 100*



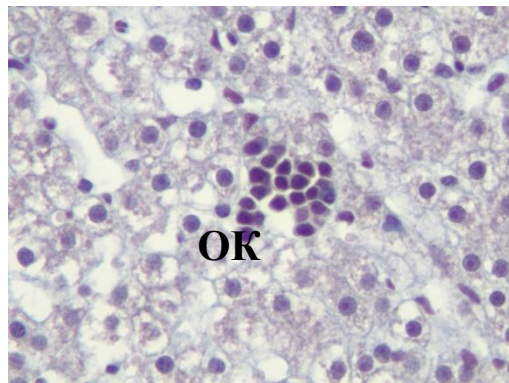
*Окраска альциановым синим,  
Ув. 100*

**Рисунок 12** - Гистологическое строение печени новорожденного поросенка.  
Портальные тракты печени отмечены стрелками.



*Окраска гематоксилином и эозином,  
Ув. 400*

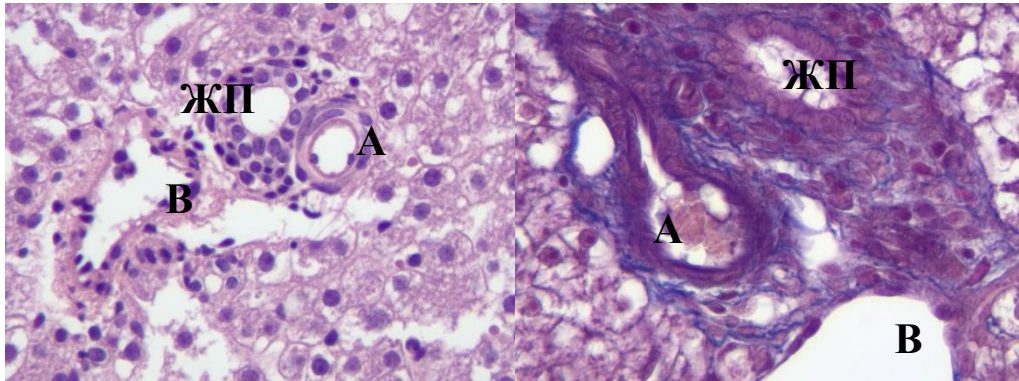
*Окраска трихром по Массону,  
Ув. 400*



*Окраска альциановым синим,  
Ув. 400*

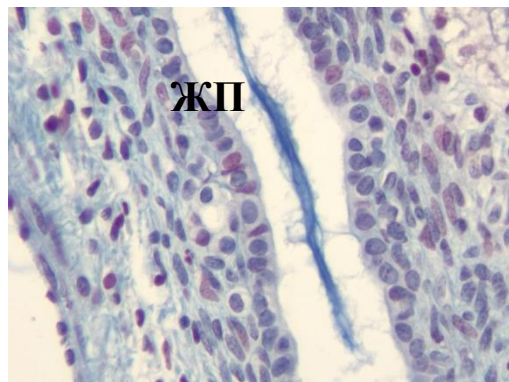
**Рисунок 13** - Гистологическое строение печени новорожденного поросенка.  
Обозначения: В – центральная вена; МК – мегакариоциты; ОК – очаг клеточного деления.





Окраска гематоксилином и эозином,  
Ув. 400

Окраска трихром по Массону,  
Ув. 400



Окраска альциановым синим,  
Ув. 400

**Рисунок 14** - Гистологическое строение печени новорожденного поросенка.

Портальные тракты.

Обозначения: А – печеночная артерия; В – портальная вена; ЖП – желчный проток.  
Стрелкой отмечены бокаловидные клетки в эпителии крупного желчного протока.

### 2.2.2 Морфометрические показатели печени свиней мясных пород на ранних этапах постнатального онтогенеза

Данные, полученные в результате изучения массы печени и ее долей у поросят породы ландрас представлены в таблице 4.

У поросят породы ландрас в возрасте одни сутки абсолютная масса печени составила  $44,06 \pm 3,77$  г, что в отношении к массе тела составляет 3,24%. Наибольшего развития достигает левая латеральная доля, масса которой составляет  $12,95 \pm 0,87$  г или 29,4% к массе органа. Масса левых медиальной и латеральной долей превосходит совокупную массу аналогичных правых долей в 1,33 раза.

У поросят породы ландрас в возрасте десять суток абсолютная масса печени составила  $95,61 \pm 7,92$  г, что в отношении к массе тела составляет 3,39%. Коэффициент роста печени к 10-дневному возрасту достиг 2,17, что свидетельствует об интенсивном росте органа в данный возрастной период.

Наибольшего развития, так же как и у поросят в возрасте одни сутки, достигает левая латеральная доля печени. Ее масса в среднем равна  $25,24 \pm 2,01$  г или 26,4% от массы всего органа. При сравнении показателей абсолютной массы правой латеральной и медиальной долей с аналогичными показателями левой латеральной и медиальной долей следует отметить большую совокупную массу последних. Коэффициент роста правых и левых долей имеет значение 2,19 для первых и 2,21 – для вторых.

Анализируя величину относительной массы печени, следует отметить ее увеличение к 10-дневному возрасту. При этом относительная масса правой латеральной, левой латеральной, квадратной и хвостатой долей снижается при одновременном увеличении данной величины для правой и левой медиальных долей.

У поросят в возрасте 20 суток абсолютная масса печени составила  $189,52 \pm 14,14$  г, что составляет 3,48% к массе тела. Наибольшего развития получает, в отличие от остальных возрастных групп, левая медиальная доля печени; масса её составляет  $51,74 \pm 3,48$  г, или 27,30% к массе органа.

Масса левых долей печени (латеральной и медиальной) больше массы одноименных правых долей в 1,35, что характерно и для поросят в возрасте 10 дней. Коэффициент роста правых и левых доле к 20 дням постнатальной жизни становится равным 2,03.

В период с 10-и до 20-дневного возраста наибольшего развития получает правая медиальная доля печени, а наименьшего – квадратная и хвостатая доли органа.

Проанализировав данные таблицы 4, можно сказать, что абсолютная масса печени с момента рождения до 20-ти дневного возраста увеличивается в 4,3 раза, а до 10 дневного возраста – в 1,98 раза.

Сопоставляя данные относительной массы долей печени у поросят породы ландрас в трех исследуемых возрастных группах можно говорить о постепенном снижении данной величины у правой латеральной, левой латеральной, квадратной и хвостатой долей и одновременном увеличении этой же величины у правой и левой медиальных долей.

Проанализировав данные таблицы 5, следует отметить, что наиболее интенсивный рост печени у поросят породы ландрас в рамках исследованных возрастных групп характерен для первых десяти дней жизни. В период с 10-ти до 20-ти дневного возраста коэффициент роста масса печени снижается.

У поросят за первые десять дней постнатальной жизни наибольшая интенсивность роста характерна для левой медиальной доли, коэффициент роста которой в указанный возрастной отрезок составляет 2,55. Наименьший показатель коэффициента роста характерен для хвостатой доли (1,92), чем объясняется смещение ее каудальной границы к 10-ти дневному возрасту.

**Таблица 4** – Возрастная морфодинамика массы долей печени у поросят породы ландрас

<b>Название доли</b>	<b>Параметры</b>	<b>Показатели</b>	<b>Поросята суточного возраста</b>	<b>Поросята десятидневного возраста</b>	<b>Поросята двадцатидневного возраста</b>
Правая латеральная	Масса	Абсолютная, г	9,08±0,68	17,97±1,29	31,65±2,63
		Относительная, %	20,6	18,8	16,7
Правая медиальная	Масса	Абсолютная, г	7,79±0,51	18,84±1,32	43,02±3,37
		Относительная, %	17,7	19,7	22,7
Левая латеральная	Масса	Абсолютная, г	12,95±0,87	25,24±2,01	48,89±3,64
		Относительная, %	29,4	26,4	25,8
Левая медиальная	Масса	Абсолютная, г	9,52±0,63	24,28±1,83	51,74±3,48
		Относительная, %	21,6	25,4	27,3
Квадратная	Масса	Абсолютная, г	2,78±0,14	5,55±0,39	8,53±0,58
		Относительная, %	6,3	5,8	4,5
Хвостатая	Масса	Абсолютная, г	1,94±0,07	3,743±0,19	5,68±0,35
		Относительная, %	4,4	3,9	3,0
Итого	Масса	Абсолютная, г	44,06±3,77	95,61±7,92	189,52±14,14
		Относительная, %	100	100	100

**Таблица 5 – Коэффициента роста печени и ее долей у поросят породы ландрас**

<b>Показатель</b>	<b>Коэффициент роста от рождения до возраста 10 дней</b>	<b>Коэффициент роста от 10-ти до 20-ти дневного возраста</b>
Масса печени	2,17	1,98
Масса долей печени:		
Правая латеральная	1,98	1,76
Правая медиальная	2,42	2,28
Левая латеральная	1,94	1,94
Левая медиальная	2,55	2,13
Квадратная	1,99	1,54
Хвостатая	1,92	1,52

У поросят в возрастной период с 10-ти до 20-ти дневного возраста наибольшая интенсивность роста характерна для правой медиальной доли печени: ее масса за этот период времени увеличивается в 2,28 раза. Наименьший показатель коэффициента роста характерен для хвостатой доли (1,52) и квадратной (1,54).

За двадцатидневный период постнатального онтогенеза наибольшая интенсивность роста у поросят характерна для правой и левой медиальных долей печени, в то время как наименьшая – для хвостатой и квадратной.

Данные, полученные в результате изучения массы печени и ее долей у поросят породы йоркшир представлены в таблице 6.

У новорожденных однодневных поросят породы йоркшир абсолютная масса печени достигает  $37,06 \pm 2,84$  г, что составляет 2,84% от массы тела.

Таблица 6 – Возрастная морфодинамика массы долей печени у поросят породы йоркшир

Название доли	Параметры	Показатели	Поросята суточного возраста	Поросята десятидневного возраста	Поросята двадцатидневного возраста
Правая латеральная	Масса	Абсолютная, г	7,78±0,49	18,96±1,35	31,33±2,61
		Относительная, %	21	19,8	16,9
Правая медиальная	Масса	Абсолютная, г	6,71±0,43	19,35±1,74	42,82±3,15
		Относительная, %	18,1	20,2	23,1
Левая латеральная	Масса	Абсолютная, г	11,19±0,83	26,73±2,12	47,83±4,04
		Относительная, %	30,2	27,9	25,8
Левая медиальная	Масса	Абсолютная, г	7,56±0,57	21,74±1,93	49,68±3,77
		Относительная, %	20,4	22,7	26,8
Квадратная	Масса	Абсолютная, г	2,26±0,15	5,36±0,44	7,97±0,63
		Относительная, %	6,1	5,6	4,3
Хвостатая	Масса	Абсолютная, г	1,56±0,11	3,64±0,27	5,75±0,38
		Относительная, %	4,2	3,8	3,1
Итого	Масса	Абсолютная, г	37,06±2,84	95,78±8,75	185,38±14,97
		Относительная, %	100	100	100

В этой возрастной группе наибольшего развития достигает левая латеральная доля печени, масса которой составляет  $11,19 \pm 0,83$  г или 30,20% от массы органа. Так как наибольшей массы достигают правая и левая доли, интересным становится соотношение масс этих долей. Так, у поросят породы йоркшир в возрасте одни сутки суммарная масса левых долей печени превосходит суммарную массу правых в 1,29 раза.

У поросят породы йоркшир в возрасте десять суток абсолютная масса печени составила  $95,78 \pm 8,75$  г, что составляет 3,06% к массе тела. Коэффициент роста печени к 10-дневному возрасту составляет 2,58. Это свидетельствует об интенсивном росте печени в данный возрастной период.

В однодневном возрасте наибольшая масса характерна для левой латеральной доли печени –  $26,73 \pm 2,12$  г, что составляет 27,90% по отношению к массе всего органа. При сравнении показателей абсолютной массы правой латеральной и медиальной долей с аналогичными показателями левой латеральной и медиальной долей следует отметить превосходство последних в 1,26 раза. Однако большая интенсивность роста характерна для правой доли печени, коэффициент ее роста составляет 2,64, в то время как коэффициент роста левой доли – 2,59.

Анализируя величину относительной массы печени, следует отметить ее увеличение к 10-дневному возрасту в 1,08 раза. При этом характер изменения относительной массы отдельных долей у поросят породы йоркшир подобен таковому у поросят породы ландрас. Так, относительная масса правой латеральной, левой латеральной, квадратной и хвостатой долей снижается при одновременном увеличении данной величины у правой и левой медиальных долей.

У поросят породы йоркшир в возрасте 20 суток абсолютная масса печени составила  $185,38 \pm 14,97$  г, что составляет 3,10% к массе тела. Наибольшего развития получает левая медиальная доля, масса которой равняется  $49,68 \pm 3,77$  г или 26,80% к массе органа. Значения показателей абсолютной и относительной

массы левой латеральной доли в данной возрастной группе незначительно уступает и составляет  $47,83 \pm 4,04$  г или 25,80% соответственно.

Масса левых долей печени (латеральной и медиальной) больше массы одноименных правых долей в 1,32. Эта закономерность характерна и для возраста 10 дней. Интенсивность роста левой доли печени в возрастной период с 10-ти до 20-ти дневного возраста выше аналогичного показателя правой доли (коэффициент роста 2,01 и 1,94 соответственно).

К 20-дневному возрасту у поросят породы йоркшир наибольшего развития получает левая медиальная доля печени, а наименьшего – квадратная и хвостатая доли.

Проанализировав данные таблицы 6, можно сделать вывод, что абсолютная масса печени поросят породы йоркшир к 20-ти дневному возрасту с момента рождения увеличивается в 5,0 раза, а с 10 дневного возраста – в 1,94 раза.

**Таблица 7** – Коэффициента роста массы печени и ее долей у поросят породы йоркшир

<b>Показатель</b>	<b>Коэффициент роста от рождения до возраста 10 дней</b>	<b>Коэффициент роста от 10-ти до 20-ти дневного возраста</b>
Масса печени	2,58	1,94
Масса долей печени:		
Правая латеральная	2,44	1,65
Правая медиальная	2,88	2,21
Левая латеральная	2,39	1,80
Левая медиальная	2,88	2,29
Квадратная	2,37	1,49
Хвостатая	2,33	1,58

Сопоставляя данные относительной массы долей печени у поросят породы йоркшир в трех исследуемых возрастных группах можно говорить о постепенном снижении данной величины у правой латеральной, левой латеральной, квадратной



и хвостатой долей и одновременном увеличении этих же величины у правой и левой медиальных долей.

Из анализа данные таблицы 7 следует, что наиболее интенсивный рост печени у поросят породы йоркшир в рамках исследованных возрастных групп характерен для первых десяти дней постнатальной жизни. В дальнейшем в период с 10-ти до 20-ти дневного возраста коэффициент роста массы печени снижается.

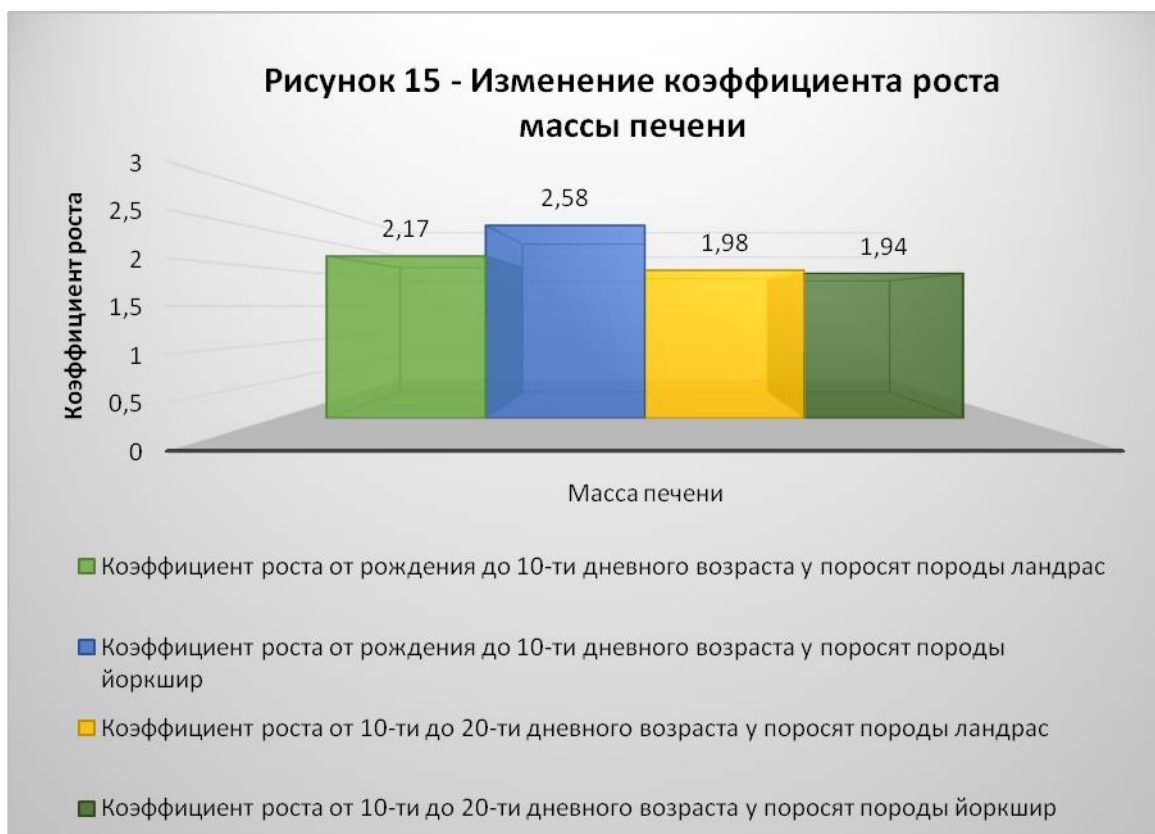У поросят породы йоркшир за первые десять дней жизни наибольшая интенсивность роста массы печени характерна для правой и левой медиальных долей: коэффициент их роста в указанный возрастной отрезок составляет 2,88. Наименьший показатель коэффициента роста характерен для хвостатой доли печени (2,33).

У поросят в возрастной период с 10-ти до 20-ти дневного возраста наибольшая интенсивность роста характерна для левой медиальной доли печени: масса ее к концу наблюдения увеличивается в 2,29 раза. Наименьший показатель коэффициента роста характерен для квадратной доли (1,49).

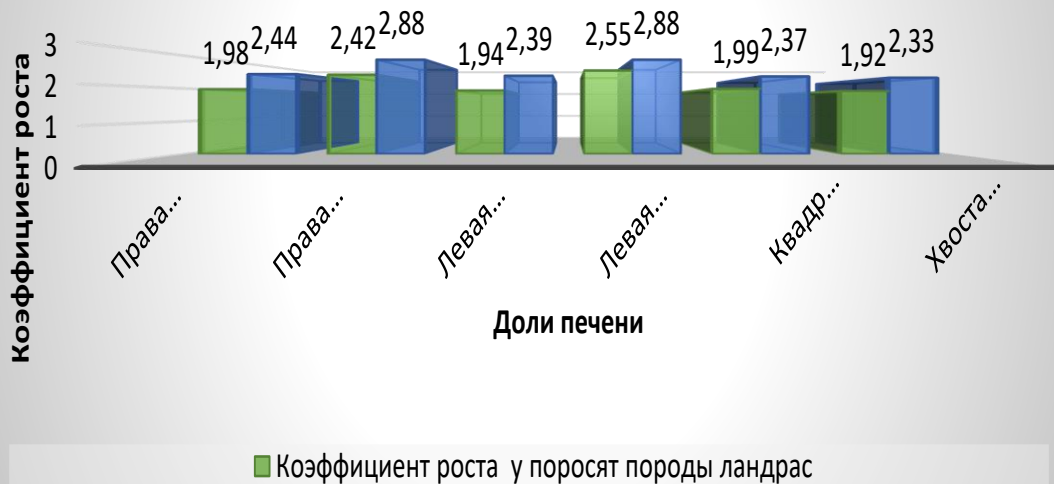
Сравнивая коэффициенты роста массы печени и ее долей у поросят породы ландрас и поросят породы йоркшир (данные таблиц 5 и 7) в исследованных возрастных промежутках следует отметить, что наиболее интенсивный прирост массы органа для обеих пород характерен для возрастного периода первых десяти дней жизни; в указанный период коэффициент роста массы печени выше у поросят породы йоркшир. Однако в период от десяти до двадцатидневного возраста коэффициент роста массы печени становится выше у поросят породы ландрас. Так, коэффициент роста массы печени у поросят породы йоркшир выше в период от рождения до десяти дней жизни, а у поросят породы ландрас в период от десяти до двадцатидневного возраста.

Интенсивность роста отдельных долей печени у поросят породы йоркшир и ландрас не одинакова. У поросят породы йоркшир за первый десять дней постнатальной жизни наибольший коэффициент роста имеет медиальные правая и медиальная левая доли, а у поросят породы ландрас коэффициент роста правой медиальной доли печени ниже, чем левой медиальной доли.

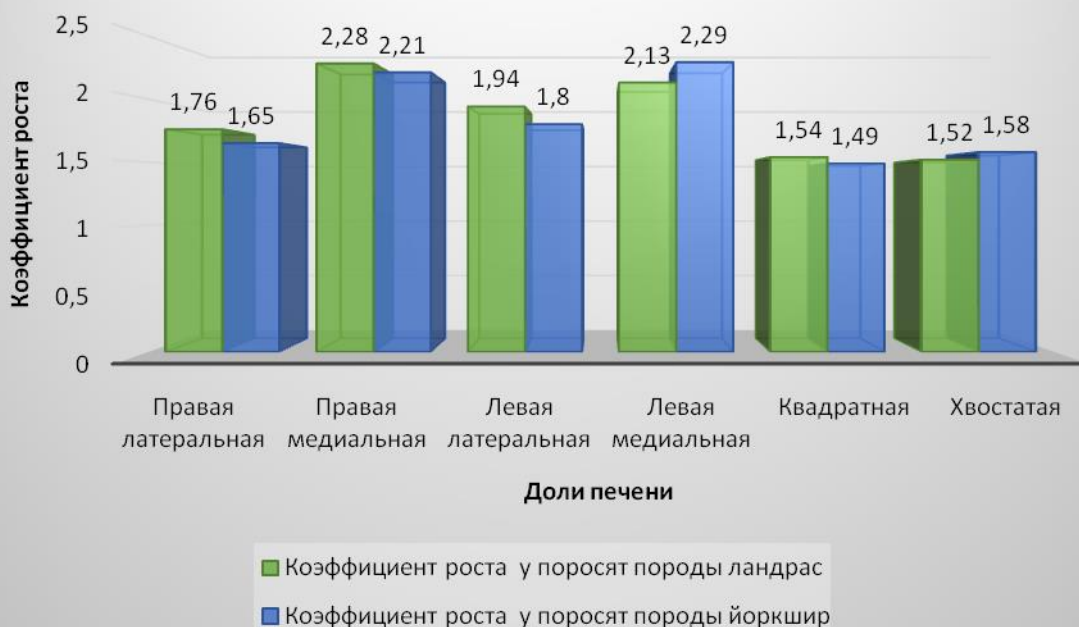У поросят породы йоркшир в возрастной промежуток от десяти до двадцати дней постнатальной жизни наиболее интенсивным ростом отличается левая медиальная доля печени, в то время как у поросят породы ландрас правая медиальная доля органа.



**Рисунок 16 - Изменение коэффициента роста долей печени у поросят породы ландрас и йоркшир от рождения до 10-ти дневного возраста**



**Рисунок 17 - Изменение коэффициента роста долей печени у поросят породы ландрас и йоркшир от 10-ти до 20-ти дневного возраста**



Наименьшей интенсивностью роста у поросят породы ландрас и йоркшир в двух возрастных периодах обладают квадратная и хвостатая доля.

### 2.2.3 Анатомо-топографическое строение поджелудочной железы свиней мясных пород на ранних этапах постнатального онтогенеза

Поджелудочная железа (pancreas) у исследуемых групп свиней имеет бледно-розовый цвет. Макроскопически визуализируется, что она имеет дольчатое строение. Дольки имеют неправильную овальную форму и четко отграничены друг от друга междольковой соединительной тканью. Поджелудочная железа у исследуемых свиней имеет растянуто-треугольную форму.

У поросят породы ландрас и йоркшир поджелудочная железа располагается в брыжейке двенадцатиперстной кишки: дорсальной поверхностью она направлена к вентральной поверхности тел последних грудных – первых поясничных позвонков, а вентральной – к органам брюшной полости.

Со всех сторон поджелудочная железа покрыта висцеральным листком брюшины, представленным брыжейкой двенадцатиперстной кишки.

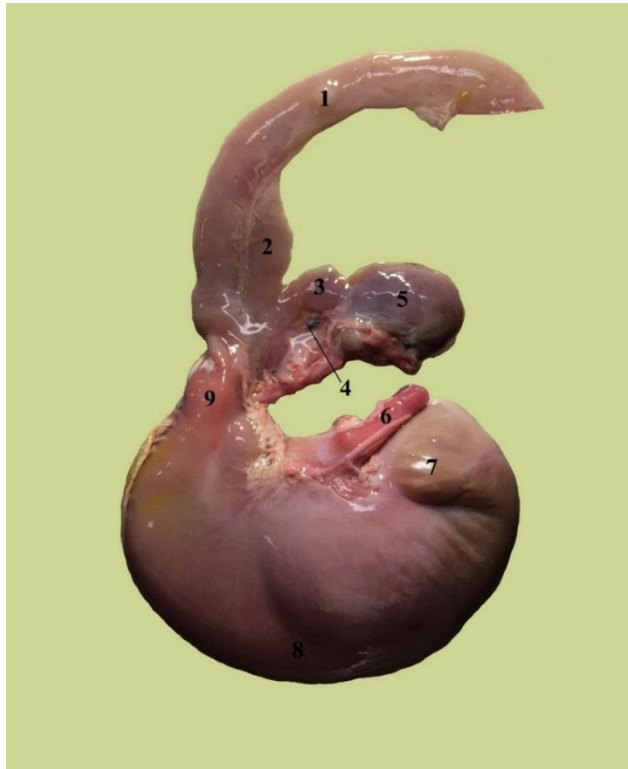Краниальный край поджелудочной железы (margo cranialis) обращен к желудку, располагаясь на его малой кривизной. Здесь железа прилежит к дивертикулу кардиальной части желудка. Каудальный край (margo caudalis) направлен дорсокаудально и граничит с двенадцатиперстной кишкой.

Поджелудочная железа поросят породы ландрас и породы йоркшир состоит из трех долей: правой, средней и левой.

Средняя доля поджелудочной железы или ее головка (caput pancreatic) располагается в средней части органа между листками малого сальника, гранича с желудком в области его малой кривизны, а также с начальной частью двенадцатиперстной кишки.

Средняя доля железы у новорожденных животных отделяется от правой и левой хорошо заметными бороздами, глубина которые с возрастом сглаживаются.

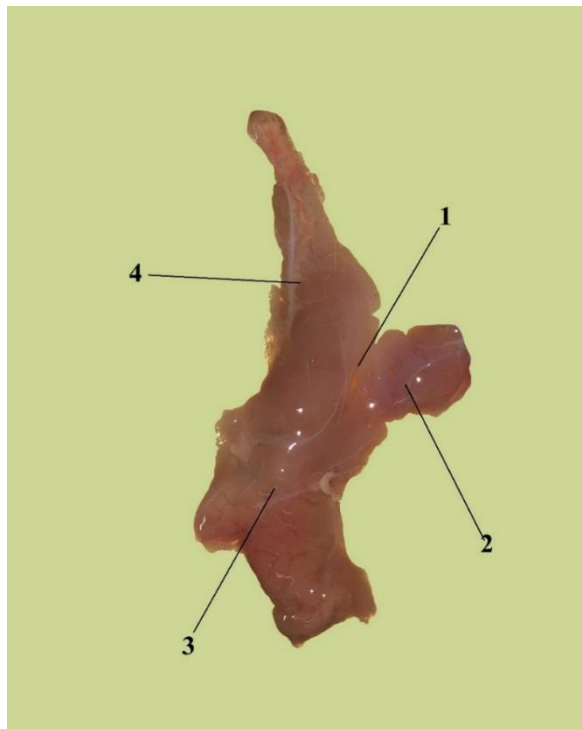
В средней доле у исследуемых групп животных отмечали наличие кольца поджелудочной железы (annulus pancreatis), служащее для прохождения воротной вены.



**Рисунок 18-** Желудок и поджелудочная железа поросят породы ландрас.

Возраст 10 дней:

1 - двенадцатиперстная кишка; 2 – правая доля поджелудочной железы; 3 – средняя доля поджелудочной железы; 4 – кольцо поджелудочной железы; 5 – левая доля поджелудочной железы; 6 – пищевод; 7 – дивертикул желудка; 8 – дно желудка; 9 – пилорическая часть желудка.



**Рисунок 19 -** Поджелудочная железа.

Новорожденный поросенок породы йоркшир. Возраст 10 дней:

1. – кольцо поджелудочной железы; 2 – левая доля; 3 – средняя доля; 4 – правая доля.

Правая доля поджелудочной железы или двенадцатиперстная (lobus pancreatic dexter) располагается между листками брыжейки двенадцатиперстной кишки. Она начинается от пилоруса желудка и вместе с нисходящим коленом двенадцатиперстной кишки практически достигает правой почки. Следуя дорсокаудально, правая доля значительно суживается.

Вентральная поверхность правой доли поджелудочной железы граничит с конечной петлей восходящей части ободочной кишки.

Левая доля поджелудочной железы (lobus pancreatic sinister) или её хвост (cauda pancreatic) начинаясь от области кардиальной части желудка, тянется влево от срединной плоскости, соприкасаясь с дивертикулом желудка. Левый край описываемой доли имеет закругленную форму и достигает селезенки.

Таким образом, левая доля поджелудочной железы у исследуемых групп свиней занимает поперечное положение к продольной оси тела животного.

В ходе проведенных исследований в рамках изученных возрастных групп поросят значительных отклонений в топографии поджелудочной железы от описанной выше не наблюдается.

#### **2.2.4 Морфометрические показатели поджелудочной железы свиней мясных пород на ранних этапах постнатального онтогенеза**

Данные, полученные в результате морфометрических исследований поджелудочной железы поросят мясных пород ландрас и йоркшир исследуемых возрастных групп представлены в таблицах 8, 9, 10, 11 и 12.

Анализируя данные таблицы 8 мы пришли к выводу, что у новорожденных поросят наибольшая относительная масса поджелудочной железы характерная для поросят породы ландрас. Данное утверждение справедливо для всех исследованных возрастных групп.

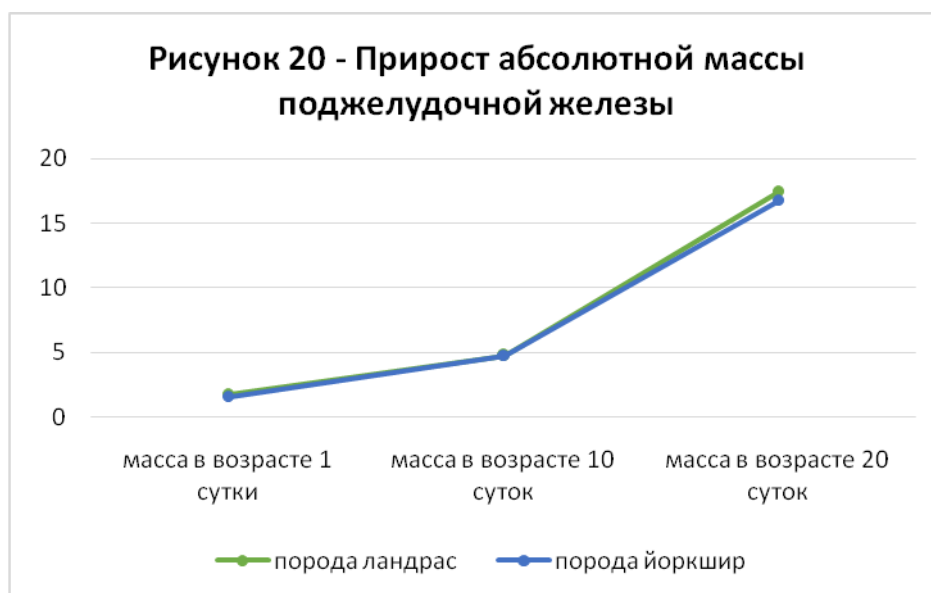
Так, относительная масса поджелудочной железы для поросят породы ландрас в возрасте одни сутки составляет 0,13% от массы тела, что больше

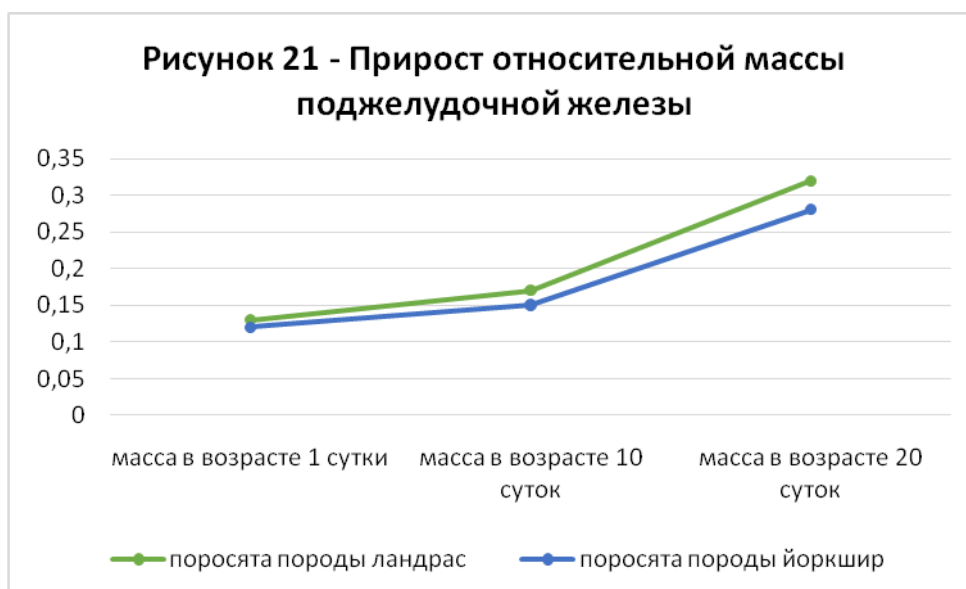
показателя относительной массы этой же возрастной группы поросят породы йоркшир в 1,08 раза. К возрасту 10 дней указанная разница относительных масс органа составляет уже 1,13 раза, а к возрасту 20 дней – 1,14 раза.

**Таблица 8** – Возрастная морфодинамика массы поджелудочной железы поросят породы ландрас и породы йоркшир

Порода	Параметры	Показатели	Поросята суточного возраста	Поросята десятидневного возраста	Поросята двадцатидневного возраста
Ландрас	Масса	Абсолютная, г	1,77±0,13	4,79±0,49	17,43±0,87
		Относительная, %	0,13	0,17	0,32
Йоркшир	Масса	Абсолютная, г	1,56±0,11	4,70±0,34	16,74±0,71
		Относительная, %	0,12%	0,15%	0,28%

Для поросят породы ландрас наиболее интенсивный рост поджелудочной железы характерен с десяти- до двадцатидневного возраста, когда масса органа увеличивается в 3,64 раза.





Для поросят породы йоркшир наиболее интенсивный рост массы поджелудочной железы так же характерен для возрастного периода десять-двадцать дней, когда увеличение массы органа происходит в 3,56 раза.

Интенсивность прироста абсолютной массы поджелудочной железы в период с рождения до 20-дневного возраста велика и составляет 9,85 для поросят породы ландрас и 10,73 для поросят породы йоркшир.

Относительная масса поджелудочной железы к массе тела в период от рождения и до 20-дневного возраста увеличивается в 2,46 раза у поросят породы ландрас и в 2,33 раза у поросят породы йоркшир.

**Таблица 9 – Возрастная морфодинамика длины долей поджелудочной железы поросят породы ландрас**

Возраст животного, дней	Длина, см		
	Левая доля	Средняя доля	Правая доля
1	2,96±0,21	1,51±0,12	3,52±0,29
10	3,48±0,28	2,22±0,18	3,97±0,35
20	6,14±0,56	4,13±0,36	4,68±0,39

Сравнивая между собой графики, отражающие приросты абсолютной и относительной масс поджелудочной железы поросят исследуемых групп, можно заключить, что у поросят породы йоркшир наблюдается менее интенсивный прирост относительной массы поджелудочной железы. Прирост абсолютной

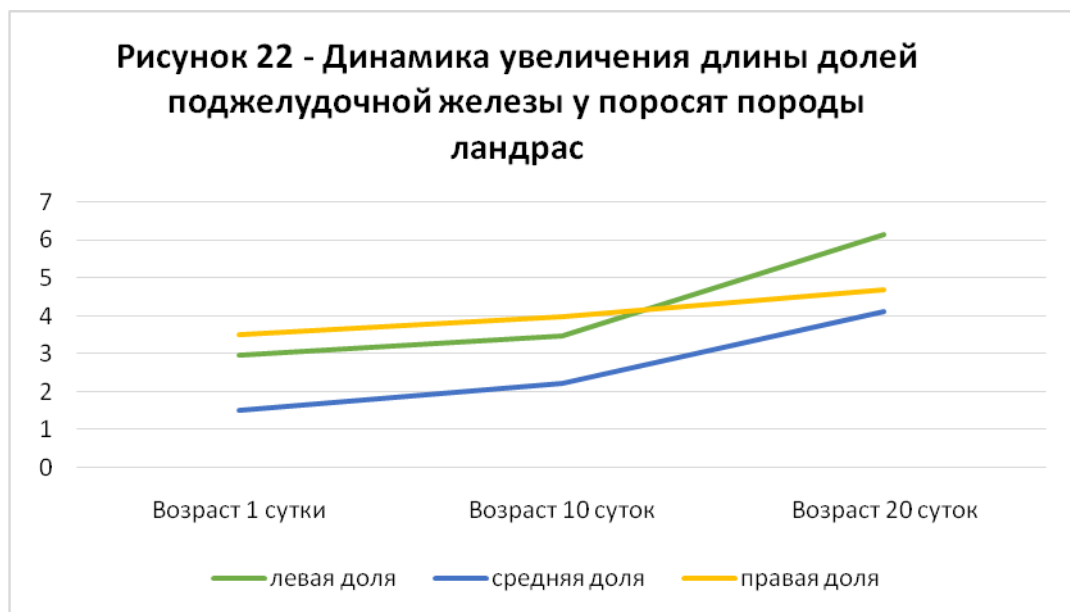


массы органа до 10 дневного возраста у обеих пород идет параллельно. Однако в период от 10 до 20 дневного возраста наиболее интенсивный прирост характерен для поросят породы ландрас.

Анализируя данные таблицы 8, можно отметить, что в период с рождения до достижения 10 дневного возраста наибольшей интенсивности роста достигает средняя доля органа, а наименьшей – правая. Данное утверждение применимо к возрастному промежутку от десяти- до двадцатидневного возраста.

Следует отметить, что с возраста десяти дней до двадцати дней постнатальной жизни интенсивность роста длины всех долей поджелудочной железы выше, аналогичных показателей за промежуток от рождения и до достижения десяти дневного возраста.

За весь исследуемый возрастной период наиболее интенсивное увеличение длины характерно для средней доли органа, а наименее для правой.



Анализируя график, изображенный на рисунке 22 можно отметить, что при рождении и возрасте 10 суток у поросят породы ландрас наибольшую длину имеет правая доля поджелудочной железы, а к 20 дневному – левая доля.

**Таблица 10** – Возрастная морфодинамика длины долей поджелудочной железы поросят породы йоркшир

Возраст животного, дней	Длина, см		
	Левая доля	Средняя доля	Правая доля
1	2,34±0,17	1,27±0,09	3,02±0,27
10	3,17±0,25	1,84±0,15	3,57±0,32
20	5,98±0,46	3,76±0,29	4,32±0,41

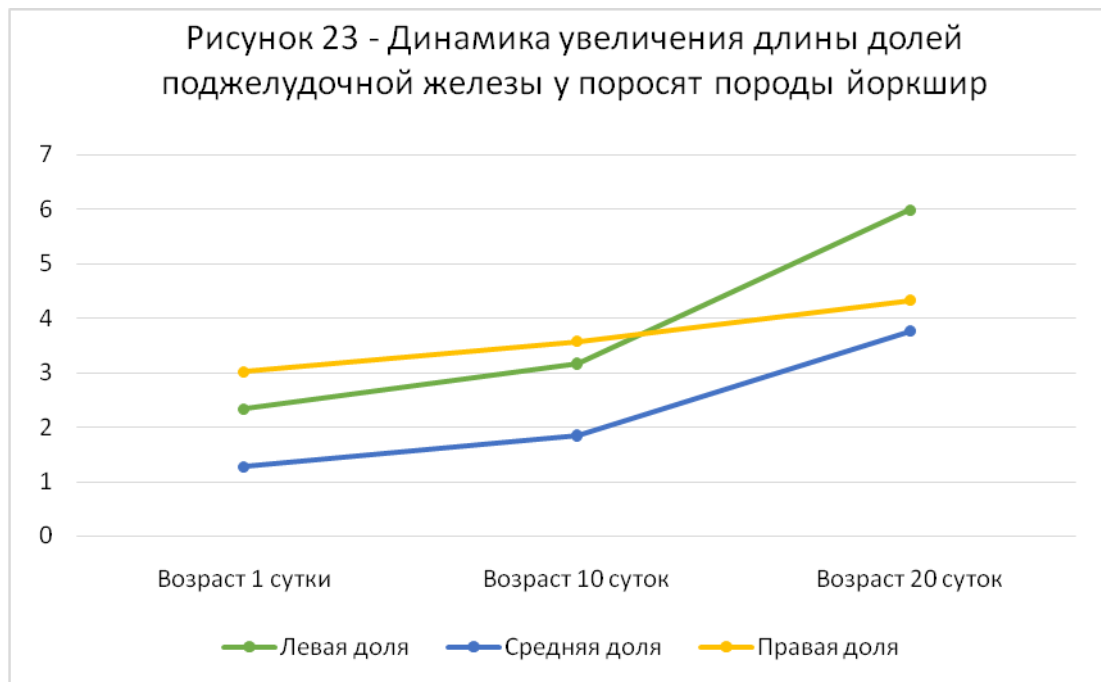
Анализируя данные таблицы 10, можно заключить, что в возрастной период первых десяти дней постнатальной жизни наибольшей интенсивностью роста обладает средняя доля поджелудочной железы, а наименьшей – правая. В возрастной промежуток с десяти- до двадцатидневного возраста сохраняется аналогичная закономерность. При этом однако интенсивность увеличения длины долей по сравнению с предыдущим возрастным периодом возрастает.

Необходимо отметить неравномерность увеличения длины отдельных долей. Так, при рождении длина правой доли превосходит данную величину левой в 1,29 раза, тогда как в возрасте 20 дней длина левой доли превышает длину правой в 1,38 раза.

За возрастной период от рождения и до достижения 20-дневного возраста наиболее интенсивное увеличение длины характерно для средней доли органа, а наименее для правой.

Проанализировав график, изображенный на рисунке 23, мы сделали вывод, что к возрасту двадцать суток максимальной длины достигает левая доля поджелудочной железы.

Соотношение длины левой, средней и правой долей поджелудочной железы у новорожденных поросят породы ландрас выражается как соотношение 1,9:1,0:2,3. На протяжении первых десяти дней жизни оно изменяется незначительно и имеет уже следующий вид – 1,6:1,0:1,8. К 20-дневному возрасту данное соотношение претерпевает некоторые изменения и выражается как 1,5:1,0:1,1.

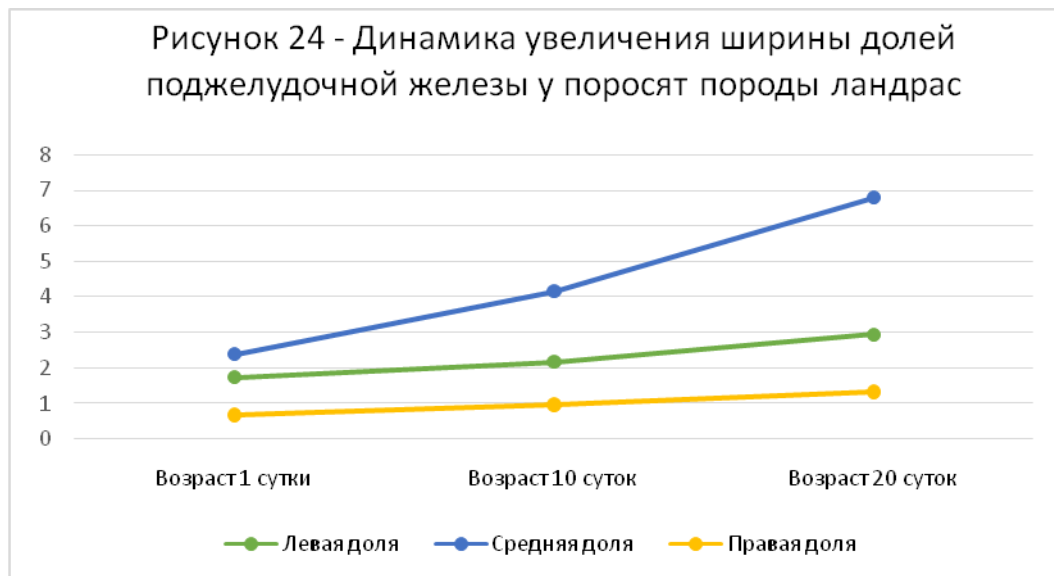


Соотношение длины левой, средней и правой долей поджелудочной железы у новорожденных поросят породы йоркшир выражается следующим образом - 1,8:1,0:2,4; в возрасте 10 дней – 1,7:1,0:1,9; в возрасте 20 дней – 1,6:1,0:1,2.

**Таблица 11** – Возрастная морфодинамика ширины долей поджелудочной железы поросят породы ландрас

Возраст животного, дней	Длина, см		
	Левая доля	Средняя доля	Правая доля
1	1,74±0,09	2,39±0,18	0,68±0,04
10	2,18±1,54	4,41±0,42	0,97±0,07
20	2,94±0,23	6,77±0,53	1,33±0,09

Как видно из таблицы 11 у поросят породы ландрас в исследуемых возрастных группах происходит увеличение ширины долей поджелудочной железы. При этом наибольшим коэффициентом роста ширины обладает средняя доля во всех исследуемых возрастных группах. Наименьшая интенсивность роста ширины свойственна для левой доли.



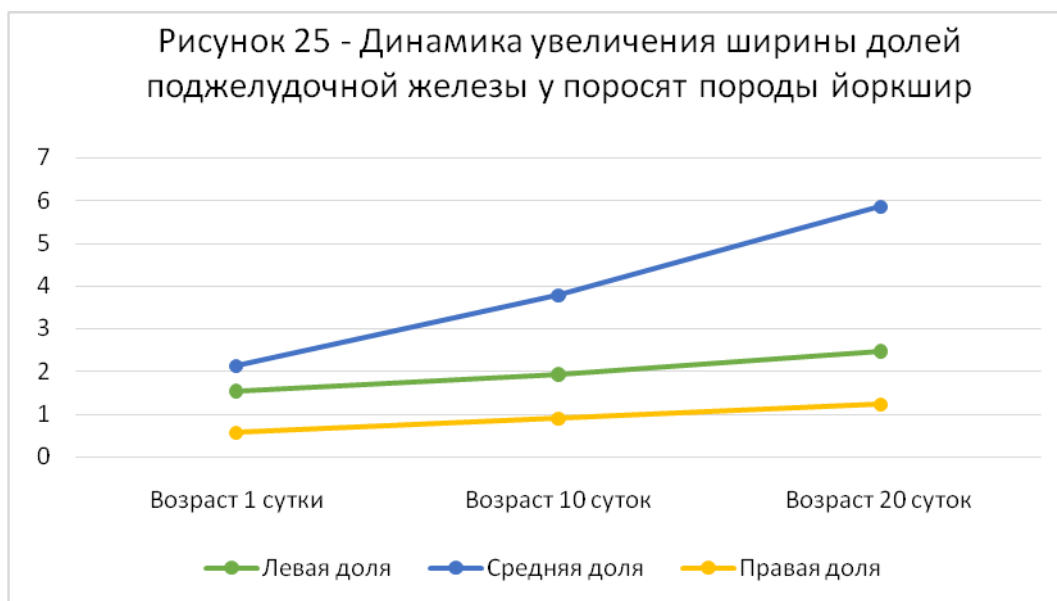
За первые десять дней после рождения ширина средней доли увеличивается в 1,73 раза, за вторые десять дней жизни - в 1,64 раза. Для правой доли так же характерен более интенсивный рост ширины в первые десять дней жизни, для левой доли, напротив – в возрастной промежуток от десяти до двадцатидневного возраста.

**Таблица 12** – Возрастная морфодинамика ширины долей поджелудочной железы поросят породы йоркшир

Возраст животного, дней	Длина, см		
	Левая доля	Средняя доля	Правая доля
1	1,54±0,11	2,13±0,18	0,57±0,06
10	1,93±0,14	3,78±0,36	0,91±0,07
20	2,47±1,54	5,85±0,51	1,23±0,11

Согласно данным таблицы 12, у поросят породы йоркшир с рождения и до достижения возраста 20-ти дней интенсивнее всего происходит увеличение ширины средней доли поджелудочной железы. При этом, однако следует отметить, что коэффициент роста ширины органа в данный возрастной отрезок ниже, чем у поросят породы ландрас. Наименьший коэффициент роста ширины характерен для левой доли и имеет одинаковое значение с поросятами породы ландрас.

Из графика на рисунке 25 следует, что при рождении ширина средней доли имеет максимальное значение: это остается характерным и в возрасте 20 суток. Так, ширина средней доли при рождении больше аналогичного значения правой доли в 3,7 раза, а в возрасте 20 суток – 4,8 раза.



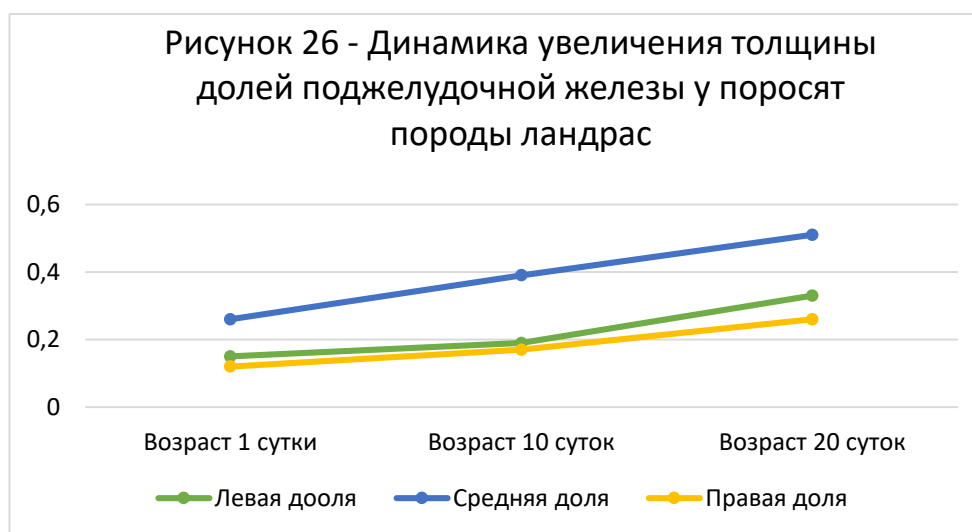
**Таблица 13** – Возрастная морфодинамика толщины долей поджелудочной железы поросят породы ландрас и йоркшир

Возраст животного, дней	Толщина поджелудочной железы, см					
	Левая доля		Средняя доля		Правая доля	
	ландрас	йоркшир	ландрас	йоркшир	ландрас	йоркшир
1	0,15±0,01	0,14±0,01	0,26±0,01	0,24±0,01	0,12±0,01	0,11±0,01
10	0,19±0,02	0,17±0,02	0,39±0,03	0,34±0,02	0,17±0,01	0,16±0,01
20	0,33±0,03	0,33±0,03	0,51±0,04	0,49±0,04	0,26±0,02	0,26±0,02

Из анализа таблицы 13 следует, что увеличение толщины долей поджелудочной железы идет постепенно в каждом возрастном периоде, параллельно у поросят породы ландрас и породы йоркшир. Максимального значения толщины достигает средняя доля, а минимального – правая.

Соотношение толщины долей поджелудочной железы у исследуемых пород свиней примерно одинаковое и составляет 1,3:2,2:1,0 при рождении; 1,1:2,3:1,0 – в возрасте 10 суток; 1,3:2,0:1,0 – в возрасте 20 суток.

Возрастная динамика изменения толщины долей поджелудочной железы у исследуемых групп поросят породы ландрас представлена на рисунке 27 (данный график имеет общий вид с динамикой роста толщины долей у поросят породы йоркшир).



Исходя из комплексного и всестороннего анализа данных исследований, содержащихся в таблицах 8-13, мы делаем вывод, что наиболее интенсивный прирост массы поджелудочной железы у поросят породы ландрас и поросят породы йоркшир происходит в возрастной промежуток от десяти до двадцатидневного возраста. На фоне более интенсивного прироста массы тела у поросят породы йоркшир, для них же характерно меньшее значение коэффициента роста как абсолютной, так и относительной массы органа от рождения до двадцатидневного возраста. Анализируя изменение линейных параметров долей поджелудочной железы (длины, ширины и толщины) у исследуемых групп животных, мы пришли к выводу, что наибольшей интенсивности роста достигает средняя доля органа, а наименьшей правая. При этом резкое увеличение линейных параметров характерно для возрастного периода с десяти до двадцати дневного возраста.

### **2.2.5 Васкуляризация печени и поджелудочной железы свиней мясных пород на ранних этапах постнатального онтогенеза**

Основным источником васкуляризации печени и поджелудочной железы у поросят пород ландрас и йоркшир исследованных возрастных групп является чревная артерия (a. celiaca).

Чревная артерия представляет собой непарный сосуд, начинающийся от брюшной аорты на уровне последних грудных-первых поясничных позвонков и отходящий перпендикулярно брюшной аорте.

Диаметр чревной артерии у новорожденных поросят породы ландрас составляет  $1,47 \pm 0,12$  мм, к возрасту десяти дней он увеличивается в 1,89 раза, достигая  $2,78 \pm 0,19$  мм. В возрастной промежуток с десяти- до двадцатидневного возраста увеличение диаметра чревной артерии происходит в 1,33 раза и составляет  $3,69 \pm 0,27$  мм.

Диаметр чревной артерии у поросят породы йоркшир в возрасте одних суток постнатальной жизни равен  $1,38 \pm 0,11$  мм; к возрасту десяти дней жизни он увеличивается в 1,95 раза, составляя  $2,69 \pm 0,24$  мм. В возрастной промежуток с десяти до двадцатидневного возраста увеличение диаметра чревной артерии происходит в 1,29 раза и составляет  $3,46 \pm 0,28$  мм.

Сравнивая между собой значения диаметра чревной артерии у исследуемых групп поросят породы ландрас и йоркшир можно заключить, что абсолютный показатель диаметра чревной артерии у поросят породы ландрас во всех исследуемых возрастных группах превышает данный показатель у поросят породы йоркшир в 1,03-1,06 раза.

У поросят породы йоркшир коэффициент увеличения диаметра чревной артерии в первые десять дней жизни превосходит данный показатель у породы ландрас, в промежуток с десяти- до двадцатидневного возраста напротив имеет меньшее значение по сравнению с породой ландрас.

Относительный прирост диаметра чревной артерии с рождения до двадцатидневного возраста одинаков у исследуемых пород свиней.

От чревной артерии первоначально в каудальном направлении отходит каудальная диафрагмальная артерия (a. phrenica caudalis). В единичных случаях отмечали отхождение данной артерии самостоятельным стволом от брюшной аорты.

Каудальная диафрагмальная артерия, кроме васкуляризации диафрагмы и части грудной стенки, также отдает от трех до шести ветвей к печени, которые подходят к органу с диафрагмальной поверхности.

После ответвления каудальной диафрагмальной артерии чревная артерия, пройдя незначительный отрезок, разделяется на печеночную и селезёночную артерии.

Печеночная артерия (a. hepatica) является основной артерией обеспечивающей артериальное кровоснабжение долей печени.

Диаметр печеночной артерии у новорожденных поросят породы ландрас составляет  $0,91 \pm 0,07$  мм, в возрастной отрезок от рождения до 10 дневного возраста ее диаметр увеличивается в 2,33 раза, достигая  $2,12 \pm 0,17$  мм. При достижении возраста двадцати дней просвет печеночной артерии становится равным  $2,73 \pm 0,21$  мм, что превышает аналогичный показатель в десятидневном возрасте в 1,29 раза.

Очевидно, что максимальная интенсивность увеличения просвета печеночной артерии характерна для возрастного промежутка от рождения и до десятидневного возраста.



**Таблица 14** – Возрастная морфодинамика основных источников кровоснабжения печени и поджелудочной железы поросят породы ландрас

Название сосуда	Параметры	Показатели	Новорожденные	Поросята 10 дневного возраста	Поросята 20 дневного возраста	Уровень достоверности
Чревная артерия	диаметр	абсолют.мм	1,47 ± 0,12	2,78 ± 0,19	3,69 ± 0,27	P<0,01
		относит.%	100	189,12	251	
Печеночная артерия	диаметр	абсолют.мм	0,91 ± 0,07	2,12 ± 0,17	2,73 ± 0,21	P<0,01
		относит.%	100	233	300	
Селезеночная артерия	диаметр	абсолют.мм	0,84 ± 0,06	1,79 ± 0,15	2,49 ± 0,19	P<0,01
		относит.%	100	213	296	
Каудальная диафрагмальная	диаметр	абсолют.мм	0,23 ± 0,02	0,46 ± 0,03	0,57 ± 0,04	P<0,01
		относит.%	100	200	248	
Краниальная брыжеечная артерия	диаметр	абсолют.мм	1,05 ± 0,08	1,97 ± 0,13	2,86 ± 0,21	P<0,01
		относит.%	100	188	272	
Левая желудочная артерия	диаметр	абсолют.мм	0,31 ± 0,02	0,77 ± 0,05	1,42 ± 0,11	P<0,01
		относит.%	100	248,39	458,07	
Желудочно-дуоденальная артерия	диаметр	абсолют.мм	0,32 ± 0,02	0,55 ± 0,04	1,38 ± 0,11	P<0,01
		относит.%	100	172	431	
Краниальная поджелудочно-дуоденальная артерия	диаметр	абсолют.мм	0,13 ± 0,01	0,26 ± 0,01	1,21 ± 0,09	P<0,01
		относит.%	100	200	931	
Каудальная поджелудочно-дуоденальная артерия	диаметр	абсолют.мм	0,11 ± 0,01	0,26 ± 0,02	1,07 ± 0,08	P<0,01
		относит.%	100	236,36	972,73	

**Таблица 15** – Возрастная морфодинамика основных источников кровоснабжения печени и поджелудочной железы поросят породы йоркшир

Название сосуда	Параметры	Показатели	Новорожденные	Поросята 10 дневного возраста	Поросята 20 дневного возраста	Уровень достоверности
Чревная артерия	диаметр	абсолют.мм	1,38±0,11	2,69±0,24	3,46±0,28	P<0,01
		относит.%	100	194,93	250,73	
Печеночная артерия	диаметр	абсолют.мм	0,86±0,06	2,18±0,19	2,59±0,21	P<0,01
		относит.%	100	253,49	301,16	
Селезеночная артерия	диаметр	абсолют.мм	0,82±0,06	1,72±0,14	2,38±0,21	P<0,01
		относит.%	100	209,76	290,25	
Каудальная диафрагмальная артерия	диаметр	абсолют.мм	0,19±0,02	0,44±0,03	0,54±0,04	P<0,01
		относит.%	100	231,58	284,21	
Краниальная брыжеечная артерия	диаметр	абсолют.мм	1,02±0,09	1,94±0,17	2,71±0,23	P<0,01
		относит.%	100	190,20	265,69	
Левая желудочная артерия	диаметр	абсолют.мм	0,28±0,03	0,69±0,04	1,34±0,09	P<0,01
		относит.%	100	246,43	478,57	
Желудочно-дуоденальная артерия	диаметр	абсолют.мм	0,30±0,02	0,54±0,04	1,31±0,11	P<0,01
		относит.%	100	180,00	436,67	
Краниальная поджелудочно-дуоденальная артерия	диаметр	абсолют.мм	0,14±0,01	0,27±0,02	1,19±0,08	P<0,01
		относит.%	100	192,86	850,00	
Каудальная поджелудочно-дуоденальная артерия	диаметр	абсолют.мм	0,14±0,01	0,26±0,01	1,03±0,08	P<0,01
		относит.%	100	185,71	735,72	

У поросят породы йоркшир диаметр печеночной артерии в возрасте одних суток составляет  $0,86 \pm 0,06$  мм. К возрасту десяти дней диаметр увеличивается в 2,54 раза и составляет  $2,18 \pm 0,19$  мм. Интенсивность прироста диаметра печеночной артерии к возрасту двадцати дней несколько снижается – данный показатель возрастает в 1,19 раза и составляет  $2,59 \pm 0,21$  мм.

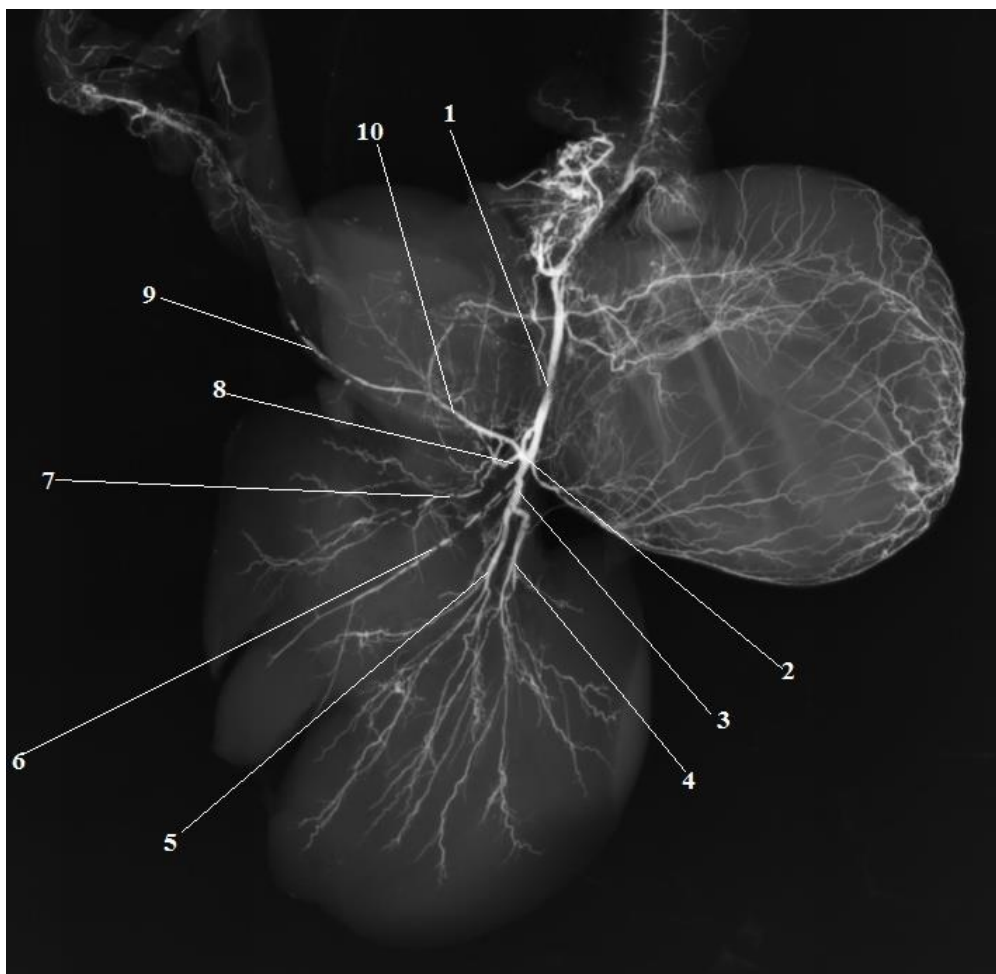
Для поросят породы йоркшир, наибольший прирост просвета печеночной артерии происходит в возрасте от рождения до десятидневного возраста.

При сравнительном анализе изменения относительного прироста диаметра печеночной артерии становится ясным, что в первые десять дней жизни интенсивнее данный процесс протекает у поросят породы йоркшир, а к возрасту 20 дней данная величина выравнивается у обеих пород.

Ветвление печеночной артерии возможно в нескольких вариантах.

В большинстве исследованных вазорентгенограмм наблюдалась следующее ветвление: вблизи ворот органа печеночная артерия отдает общий короткий ствол правых ветвей, а сама продолжалась как левая ветвь. Ствол правых ветвей разделялся на правую латеральную артерию первого порядка и правую медиальную артерию первого порядка, а также артерию средней доли.

На единичных вазорентгенограммах установлено ответвление самостоятельных артерий для правой латеральной и правой медиальной долей, и дальнейшее продолжение печеночной артерии как левой ветви. Артерия средней доли в данных случаях отходила от правой медиальной артерии первого порядка. У новорожденных поросят породы ландрас диаметр общего ствола правых ветвей печеночной артерии превышает аналогичный показатель у новорожденных поросят породы йоркшир в 1,2 раза и составляет  $0,83 \pm 0,07$  мм для первых и  $0,72 \pm 0,06$  мм для вторых. В первые десять дней жизни диаметр общего ствола правых ветвей увеличивается в 2,1 раза у поросят породы ландрас и в 2,5 раза у поросят породы йоркшир, что в абсолютном значении равняется  $1,77 \pm 0,14$  мм для ландрасов и  $2,49 \pm 0,20$  мм для йоркширов. В период с десятого по двадцатый день диаметр общего ствола правых ветвей печеночной артерии увеличивается в 1,4 раза у поросят породы ландрас и в 1,5 раза у поросят породы йоркшир.



**Рисунок27** - Артерии печени. Вазорентгенограмма.

*Поросенок породы ландрас, возраст 20 суток:*

*1 – печеночная артерия; 2 – общий ствол правых ветвей; 3 – левая ветвь;  
4 –латеральная ветвь артерии левой латеральной доли; 5 – медиальная ветвь артерии  
левой латеральной доли; 6 - артерия левой медиальной доли;  
7 – артерия квадратной доли; 8 – артерия средней доли; 9 – артерия желчного пузыря;  
10 – артерия правой медиальной доли.*

Диаметр левой ветви печеночной артерии с момента рождения и до двадцатидневного возраста у поросят породы ландрас увеличивается в 3,6 раза. В абсолютном значении диаметр левой ветви у поросят этой породы составляет  $0,71 \pm 0,06$  мм при рождении и  $2,58 \pm 0,21$  мм в возрасте двадцати дней. В десятидневном возрасте поперечник этой артериальной ветви равен  $1,66 \pm 0,014$  мм. Наибольшее увеличение диаметра левой ветви печеночной артерии характерно для возрастного отрезка от рождения до десяти дней.

У поросят породы йоркшир диаметр левой ветви печеночной артерии несколько уступает аналогичному показателю у поросят породы ландрас. Так, при рождении диаметр данной артерии составляет  $0,63 \pm 0,05$  мм, в возрасте десяти дней  $1,57 \pm 0,13$  мм, а в возрасте двадцати дней –  $2,51 \pm 0,22$  мм. Интенсивность прироста диаметра левой ветви печеночной артерии у поросят породы йоркшир в первые десять дней жизни составляет 2,5, что выше, чем у поросят породы ландрас, показатель интенсивности увеличения диаметра у которых составляет 2,3. К возрасту двадцати дней данное значение выравнивается у обеих пород и становится равных 1,6.

Артерия правой латеральной доли первого порядка отдает ветви для хвостатого отростка хвостатой доли, и по магистральному типу делится на интраорганные артерии меньшего порядка. Диаметр артерии правой латеральной доли у поросят породы ландрас при рождении составляет  $0,58 \pm 0,03$  мм. К возрасту десяти дней диаметр увеличивается в среднем в 2,1 раза и составляет  $1,21 \pm 0,10$  мм, а к возрасту двадцати дней увеличивается в 3,2 раза и составляет  $1,86 \pm 0,13$  мм. У поросят породы йоркшир диаметр артерии правой латеральной доли изменяется со значения  $0,46 \pm 0,03$  мм при рождении, до значения  $1,11 \pm 0,09$  мм в возрасте десяти дней и  $1,78 \pm 0,15$  мм в возрасте двадцати дней. При этом за первые десять дней жизни увеличение диаметра по сравнению со значением при рождении происходит в 2,4 раза, за вторые – в 3,9 раза.

Артерия правой медиальной доли первого порядка дорсально отдает множественные ветви в паренхиму доли и на середине висцеральной поверхности доли разветвляется на латеральную и медиальную ветви, направляющиеся в соответствующие части доли. От медиальной ветви в свою очередь отходят сосуды для латеральной поверхности желчного пузыря. Диаметр просвета артерии правой медиальной доли печени у новорожденных поросят породы ландрас составляет  $0,41 \pm 0,02$  мм, у новорожденных поросят породы йоркшир –  $0,35 \pm 0,02$  мм. К возрасту десяти дней интенсивнее происходит увеличение просвета данной артерии у поросят породы йоркшир. У них диаметр сосуда увеличивается в 2,8 раза и достигает значение  $0,98 \pm 0,07$  мм, тогда как у поросят

породы йоркшир прирост диаметр происходит в 2,3 раза и достигает значения  $0,95 \pm 0,07$  мм. К двадцатидневному возрасту интенсивность увеличения диаметра у исследуемых пород выравнивается и составляет 1,8 ( $1,84 \pm 0,11$  мм для породы ландрас,  $1,79 \pm 0,12$  мм для породы йоркшир).

Артерия средней доли печени ответвляется от ствола правых ветвей и по ходу дихотомически делится на артерию хвостатой и квадратной долей. При этом артерия хвостатой доли во всех исследованных возрастных группах имела больший диаметр просвета, нежели артерия квадратной доли. В абсолютном значении диаметр артерии средней доли печени у новорожденных поросят породы ландрас составляет  $0,62 \pm 0,05$  мм, что превышает аналогичный показатель у поросят породы йоркшир, у которых диаметр артерии средней доли равен  $0,57 \pm 0,04$  мм. Однако в первый возрастной промежуток от первого до десятого дня жизни коэффициент увеличения диаметра этого сосуда у поросят породы йоркшир превышает аналогичный показатель у поросят породы ландрас. Для первых он равен 2,3, а для вторых – 1,9.

Артерия хвостатой доли отдает ветвь для хвостатого отростка, в кровоснабжении которого так же принимают участие ветви от правой латеральной артерии первого порядка.

Просвет артерии хвостатой доли в абсолютном значении у новорожденных поросят породы ландрас равен  $0,43 \pm 0,03$  мм, что превышает диаметр этой же артерии у поросят породы йоркшир в 1,3 раза и составляет  $0,34 \pm 0,02$  мм. К возрасту десяти дней картина зеркально меняется – у поросят породы йоркшир диаметр артерии хвостатой доли становится равным  $0,82 \pm 0,06$  мм, а у поросят породы ландрас –  $0,76 \pm 0,06$  мм. К возрасту двадцати дней диаметр данной артерии у исследуемых пород свиней сравнивается. Его значение составляет  $1,12 \pm 0,09$  мм.

Артерия квадратной доли, пройдя некоторое расстояние в паренхиме доли, отдает артерию желчного пузыря, для кровоснабжения его медиальной поверхности. После этого артерия имеет извилистый ход и дихотомически делится на латеральную и медиальную ветви третьего порядка.

Артерия квадратной доли печени при рождении имеет больший диаметр у поросят породы ландрас. Его значением составляет  $0,47 \pm 0,03$  мм, тогда как у поросят породы йоркшир –  $0,38 \pm 0,02$  мм. Наибольший прирост диаметра данного сосуда характерен для возрастного периода от рождения до десятидневного возраста. В этот период коэффициент роста сосуда у поросят породы ландрас составляет 1,7, для поросят породы йоркшир – 1,9. К двадцатидневному возрасту коэффициент роста снижается у обеих исследуемых пород до 1,4 у поросят породы ландрас, и до 1,3 у поросят породы йоркшир.

Левая ветвь первоначально отдает артерию левой медиальной доли, после чего продолжается как артерия левой латеральной доли печени.

Каждая из указанных артерий в паренхиме долей печени разделяется по рассыпному или магистральному типам на артерии меньшего порядка (второго, третьего, четвертого, пятого).

Как следует из данных таблицы 16, диаметры артерий левых долей печени имеют близкие значения с диаметрами артерий правых долей. У всех исследуемых групп свиней диаметр артерии левой медиальной доли больше диаметра артерии правой медиальной доли в среднем 1,1 раза. Исключением являются поросята породы йоркшир в возрасте десяти дней. У них разница между диаметрами сравниваемых артерий составила 1,3 раза.

Артерия левой латеральной доли дихотомически делится на две крупные ветви - латеральную и медиальную. Обе ветви имеют рассыпной тип ветвления на артерии большего порядка. При этом латеральная ветвь кровоснабжает паренхиму только левой латеральной доли, тогда как медиальная участвует в кровоснабжении и левой медиальной доли. Диаметр артерии левой латеральной доли у поросят породы ландрас при рождении равен  $0,56 \pm 0,04$  мм. К возрасту десяти дней он увеличивается в 2,2 раза и становится равным  $1,23 \pm 0,11$  мм. У поросят породы йоркшир диаметр данной артерии равен  $0,47 \pm 0,03$  мм. За первые десять дней жизни он увеличивается в 2,4 раза и достигает значения  $1,12 \pm 0,10$  мм. За возрастной отрезок с десятого по двадцатый день жизни диаметр сосуда у

поросят исследуемых пород увеличивается в 1,5 раза и становится равен  $1,73 \pm 0,14$  мм у поросят породы йоркшир и  $1,78 \pm 0,12$  мм у поросят породы ландрас.

Внутриорганные артерии долей печени первого порядка располагаются в воротах органа или рядом с ними; ветви второго-третьего порядка располагаются в толще средних участков паренхимы долей печени, а артерии четвертого-пятого порядка – по периферии органа.

На рентгенограммах отчетливо визуализируется, что магистральные внутриорганные артерии первого порядка расположены не по центру доли, а ближе к её висцеральной поверхности. Обобщая полученные морфометрические данные интраорганных артерий печени, можно заключить, что увеличение просвета артерий долей печени первого порядка происходит пропорционально увеличению массы отдельных долей. Так же стоит отметить, что коэффициент роста диаметра исследуемых артерий у поросят пород ландрас и йоркшир был выше в первые десять дней жизни. Максимального значения коэффициент роста в указанный временной промежуток у поросят породы ландрас характерен для диаметра артерии левой медиальной доли, у поросят породы йоркшир – для артерий левой медиальной и правой медиальной долей.

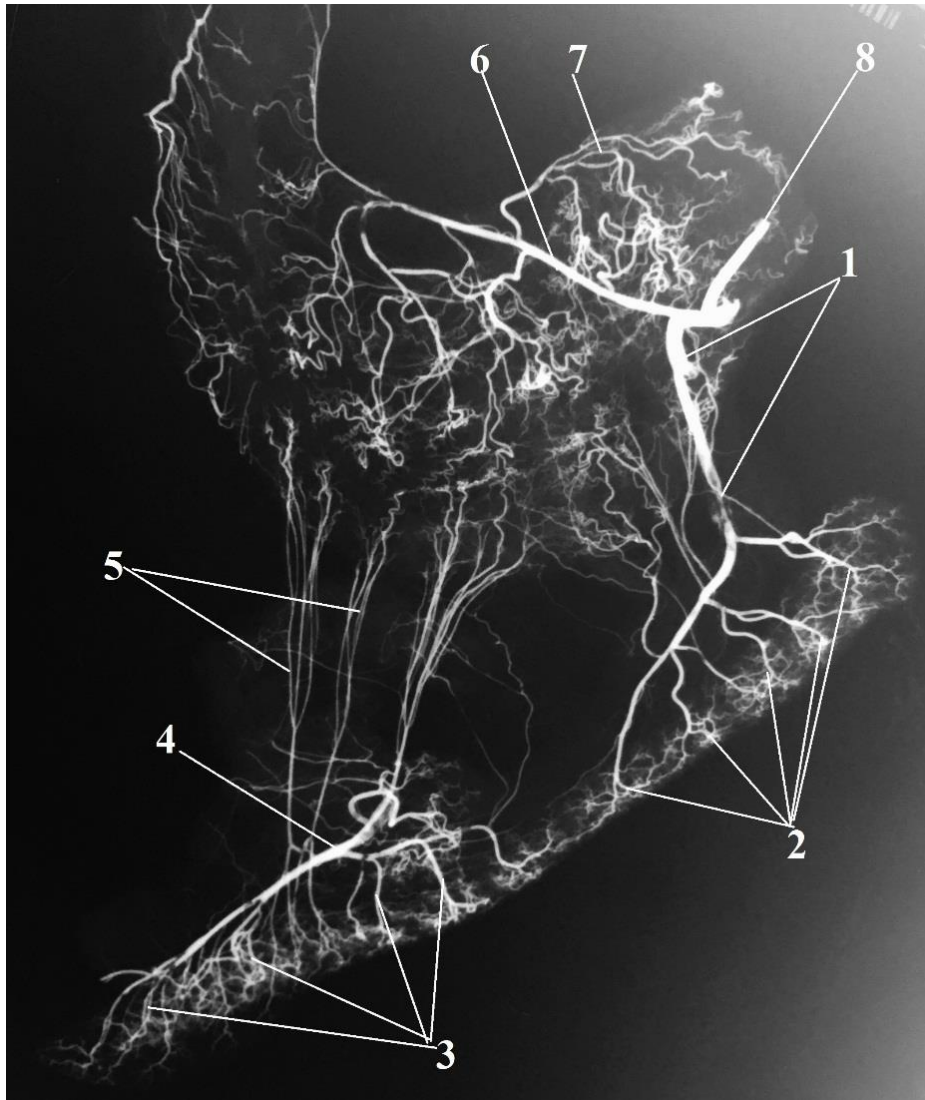


**Таблица 16 –** Возрастная морфодинамика некоторых интраорганных артерий печени поросят породы ландрас

Название сосуда	Параметры	Показатели	Новорожденные	Поросята 10 дневного возраста	Поросята 20 дневного возраста	Уровень достоверности
Общий ствол правых ветвей	диаметр	абсолют.мм	0,83±0,07	1,77±0,14	2,49±0,20	P<0,01
		относит.%	100	213,25	300	
Артерия правой латеральной доли	диаметр	абсолют.мм	0,58±0,03	1,221±0,10	1,86±0,13	P<0,01
		относит.%	100	208,62	320,69	
Артерия правой медиальной доли	диаметр	абсолют.мм	0,41±0,02	0,95±0,07	1,84±0,11	P<0,01
		относит.%	100	231,71	448,78	
Артерия средней доли	диаметр	абсолют.мм	0,62±0,05	1,23±0,10	1,69±0,11	P<0,01
		относит.%	100	198,39	272,58	
Артерия хвостатой доли	диаметр	абсолют.мм	0,43±0,03	0,76±0,06	1,12±0,09	P<0,01
		относит.%	100	176,74	260,47	
Артерия квадратной доли	диаметр	абсолют.мм	0,47±0,03	0,79±0,07	1,08±0,09	P<0,01
		относит.%	100	168,09	229,79	
Левая ветвь печеночной артерии	диаметр	абсолют.мм	0,71±0,06	1,66±0,14	2,58±0,21	P<0,01
		относит.%	100	233,80	363,38	
Артерия левой медиальной доли	диаметр	абсолют.мм	0,47±0,03	1,19±0,11	1,96±0,17	P<0,01
		относит.%	100	253,19	417,02	
Артерия левой латеральной доли	диаметр	абсолют.мм	0,56±0,04	1,23±0,11	1,78±0,12	P<0,01
		относит.%	100	219,64	317,86	

Таблица 17 – Возрастная морфодинамика некоторых интраорганных артерий печени поросят породы йоркшир

Название сосуда	Параметры	Показатели	Новорожденные	Поросята 10 дневного возраста	Поросята 20 дневного возраста	Уровень достоверности
Общий ствол правых ветвей	диаметр	абсолют.мм	0,72±0,06	1,82±0,16	2,77±0,24	P<0,01
		относит.%	100	252,78	384,72	
Артерия правой латеральной доли	диаметр	абсолют.мм	0,46±0,03	1,11±0,09	1,78±0,15	P<0,01
		относит.%	100	241,30	386,96	
Артерия правой медиальной доли	диаметр	абсолют.мм	0,35±0,02	0,98±0,07	1,79±0,12	P<0,01
		относит.%	100	280	511,43	
Артерия средней доли	диаметр	абсолют.мм	0,57±0,04	1,32±0,11	1,71±0,14	P<0,01
		относит.%	100	231,58	300	
Артерия хвостатой доли	диаметр	абсолют.мм	0,34±0,02	0,82±0,06	1,12±0,09	P<0,01
		относит.%	100	241,18	329,41	
Артерия квадратной доли	диаметр	абсолют.мм	0,38±0,02	0,72±0,06	0,96±0,08	P<0,01
		относит.%	100	189,47	252,63	
Левая ветвь печеночной артерии	диаметр	абсолют.мм	0,63±0,05	1,57±0,13	2,51±0,22	P<0,01
		относит.%	100	249,21	398,41	
Артерия левой медиальной доли	диаметр	абсолют.мм	0,38±0,02	1,08±0,08	1,91±0,17	P<0,01
		относит.%	100	284,21	502,63	
Артерия левой латеральной доли	диаметр	абсолют.мм	0,47±0,03	1,12±0,10	1,73±0,14	P<0,01
		относит.%	100	238,30	368,09	



**Рисунок 28** - Кровоснабжение желудка и поджелудочной железы. Вазорентгенограмма.

Поросенок породы йоркшир, возраст 20 суток:

1 – краниальная поджелудочно-дуоденальная артерия;

2,3 – интраорганные ветви поджелудочной железы;

4 – каудальная поджелудочно-дуоденальная артерия;

5 – желудочно-сальниковые артерии; 6 – правая желудочно-сальниковая артерия;

7 – артерия дивертикула; 8 – желудочно-дуоденальная артерия.

У поросят породы йоркшир от рождения до десятидневного возраста интенсивность увеличения диаметра интраорганных артерий печени выше, чем у поросят породы ландрас. В возрасте от десяти до двадцати дней постнатальной жизни интенсивность прироста диаметра указанных артерий сравнивается.

Кроме интраорганных артерий долей печени, печеночная артерия так же участвует в кровоснабжении поджелудочной железы. Для её головки печеночная артерия отдает несколько ветвей, которые следуют в дорсальном направлении и в толще паренхимы средней доли делятся дихотомически. Диаметр отходящих ветвей у поросят в возрасте 20 дней составляет  $0,11 \pm 0,02$  мм.

Желудочно-дуоденальная артерия (*a. gastroduodenalis*) отходит от печеночной артерии и направляется к правой доле поджелудочной железы. По ходу она отдает ветви на малую кривизну желудка, в его пилорическую часть, а также ветви, участвующие в васкуляризации паренхимы правой доли поджелудочной железы. Последние в количестве 2-5 ветвей отходят от магистрального сосуда под прямым углом и следуют к краниальному краю поджелудочной железы. В толще правой доли органа они дихотомически делятся на ветви меньшего калибра.

Морфометрические данные диаметра желудочно-дуоденальной артерии показывают, что у поросят породы ландрас и породы йоркшир, при рождении данный показатель одинаков и равен  $0,32 \pm 0,02$  мм для первых и  $0,30 \pm 0,02$  мм для вторых. Интенсивность прироста поперечника желудочно-дуоденальной артерии при достижении возраста десять дней выше у поросят породы йоркшир – диаметр сосуда увеличивается в 1,8 раза, до  $0,54 \pm 0,04$  мм. Увеличение диаметра желудочно-диафрагмальной артерии в возрастной промежуток от десяти до двадцатидневного возраста интенсивнее протекает у поросят породы ландрас. У них диаметр сосуда к двадцатидневному возрасту увеличивается в 2,5 раза и достигает значения  $1,38 \pm 0,11$  мм.

Одной из конечных ветвей желудочно-дуоденальной артерии является краниальная поджелудочно-дуоденальная артерия (*a. pancreaticoduodenalis cranialis*). Она следует дорсально в брыжейке двенадцатиперстной кишки вдоль правой доли поджелудочной железы. От данной артерии, как от основной

артериальной магистрали правой доли, под углом близким к острому отходит сосудистая ветвь, проникающая в паренхиму доли и разветвляющаяся там по магистральному типу. Всего для паренхимы правой доли поджелудочной железы от краниальной желудочно-дуоденальной артерии отходит от трех до четырех веточек. Угол ответвления сосудистых ветвей постепенно увеличивается, достигая значения  $85-90^\circ$  у четвертой веточки.

Диаметр краниальной поджелудочно-дуоденальной артерии у исследуемых пород поросят в среднем значении мало отличается (таблица 13, 14). Анализируя возрастную динамику увеличения диаметра этой артерии можно заключить, что просвет сосуда резко увеличивается с десяти до двадцатидневного возраста. В этот период увеличение диаметра происходит в 4,7 раза у поросят породы ландрас, и в 4,4 раза у поросят породы йоркшир.

Селезеночная артерия (a. lienalis) является третьей ветвью чревной артерии. Она участвует в кровоснабжении селезенки, большого сальника, головки и хвоста поджелудочной железы. Проходя вдоль краниального края левой доли поджелудочной железы, она отдает многочисленные ветви в её паренхиму.

У новорожденных поросят породы ландрас просвет селезеночной артерии составляет  $0,84 \pm 0,06$  мм, у данной возрастной группы поросят породы йоркшир  $0,82 \pm 0,06$  мм. Интенсивность прироста диаметра этой артерии с возрастом одинакова для исследуемых пород свиней. Увеличение диаметра к десятидневному возрасту происходит в 2,1 раза, к двадцатидневному в 2,9 раза по сравнению со значением диаметра при рождении.

Сравнивая между собой диаметры основных ветвей чревной артерии, стоит отметить, что диаметр печеночной артерии у исследуемых животных во всех возрастных группах был достоверно больше диаметра селезеночной артерии. В возрастных группах поросят однодневного и двадцатидневного возраста разница составила 1,1 раза, в возрастной группе десятидневных поросят – 1,2-1,3 раза.

От селезеночной артерии ответвляется левая желудочная артерия (a. gastric dextra). Она располагается вдоль малой кривизны желудка, где отдает ветви меньшего калибра к кардиальной части желудка и его дивертикула.

Для кровоснабжения средней доли поджелудочной железы левая желудочная артерия отдает от двух до трех ветвей меньшего диаметра. Они вступают в паренхиму средней доли с её вентральной поверхности.

У новорождённых поросят породы ландрас диаметр левой желудочной артерии составляет  $0,31 \pm 0,02$  мм, к возрасту десяти дней просвет сосуда увеличивается в 2,5 раза. Для поросят породы йоркшир характерна схожая картина – увеличение диаметра левой желудочной артерии с рождения до десятидневного возраста происходит в 2,5 раза (с  $0,28 \pm 0,03$  мм до  $0,69 \pm 0,04$  мм). В период с десяти до двадцатидневного возраста интенсивность прироста диаметра артерии снижается до 1,8-1,9 раза.

От брюшной аорты каудальнее места ответвления чревной артерии отходит краниальная брыжеечная артерия (*a. mesenterica cranialis*). Она является крупным сосудом, васкуляризирующим часть поджелудочной железы, тонкую и часть толстой кишки.

Диаметр краниальной брыжеечной артерии при рождении в среднем равняется  $1,05 \pm 0,08$  мм у поросят породы ландрас и  $1,02 \pm 0,09$  мм у поросят породы йоркшир. При сравнении диаметров чревной и краниальной брыжеечной артерий можно заключить, что при рождении диаметр чревной артерии превышает аналогичный показатель краниальной брыжеечной в 1,4 раза для поросят исследованных пород. В первые десять дней жизни интенсивность прироста диаметра краниальной брыжеечной артерии выше, чем в период с десяти- до двадцатидневного возраста. В этот возрастной период поросят породы ландрас диаметр краниальной брыжеечной артерии увеличивается в 1,5 раза, от значения  $1,97 \pm 0,13$  мм до значения  $2,86 \pm 0,21$  мм; у поросят породы йоркшир увеличение происходит в 1,4 раза, от  $1,94 \pm 0,17$  до  $2,71 \pm 0,23$  мм.

От краниальной брыжеечной артерии для кровоснабжения поджелудочной железы ответвляется каудальная поджелудочно-дуоденальная артерия (*a. pancreaticoduodenalis caudalis*). Она первой отходит от магистрального сосуда и направляется каудо-вентрально, отдавая ветви поперечной и нисходящей частям двенадцатиперстной кишки, а также ветви в среднюю и правую доли

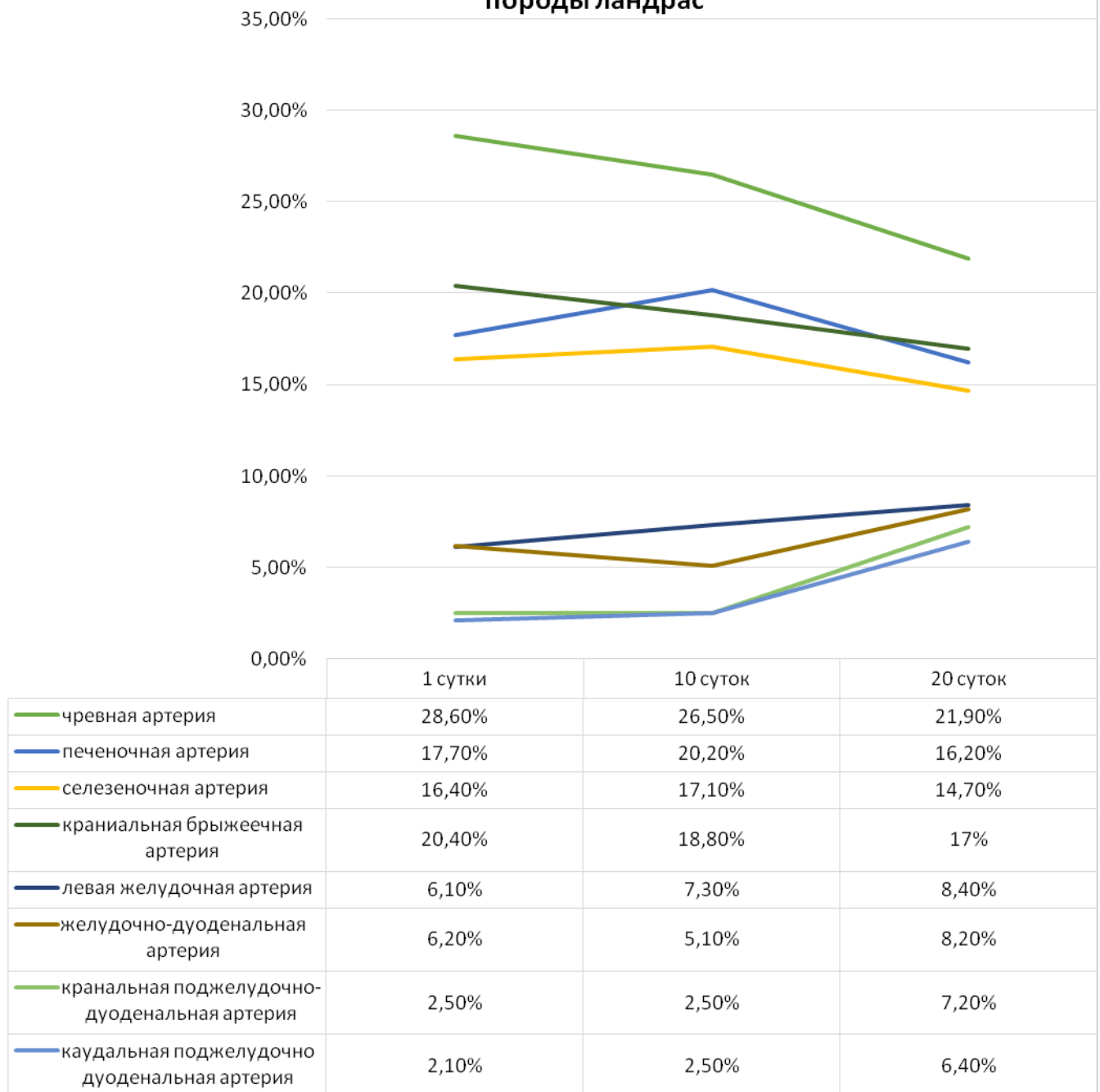
поджелудочной железы. Последние в паренхиме органа разделяются по магистральному и рассыпному типу.

**Таблица 18** – Процентное соотношение суммарного поперечника основных источников артериального кровоснабжения печени и поджелудочной железы поросят

Источники	Новорожденные поросята		Поросята 10 дневного возраста		Поросята 20 дневного возраста	
	Породы ландрас	Породы йоркшир	Породы ландрас	Породы йоркшир	Породы ландрас	Породы йоркшир
Чревная артерия	28,6%	27,9%	26,5%	26,1%	21,9%	21,6%
Печеночная артерия	17,7%	17,4%	20,2%	21,2%	16,2%	16,2%
Селезеночная артерия	16,4%	16,6%	17,1%	16,7%	14,7%	14,9%
Краниальная брыжеечная артерия	20,4%	20,7%	18,8%	18,9%	17,0%	16,9%
Левая желудочная артерия	6,1%	5,7%	7,3%	6,7%	8,4%	8,4%
Желудочно-дуоденальная артерия	6,2%	6,1%	5,1%	5,3%	8,2%	8,2%
Краниальная поджелудочно-дуоденальная артерия	2,5%	2,8%	2,5%	2,6%	7,2%	7,4%
Каудальная поджелудочно-дуоденальная артерия	2,1%	2,8%	2,5%	2,5%	6,4%	6,4%
Всего	100%	100%	100%	100%	100%	100%

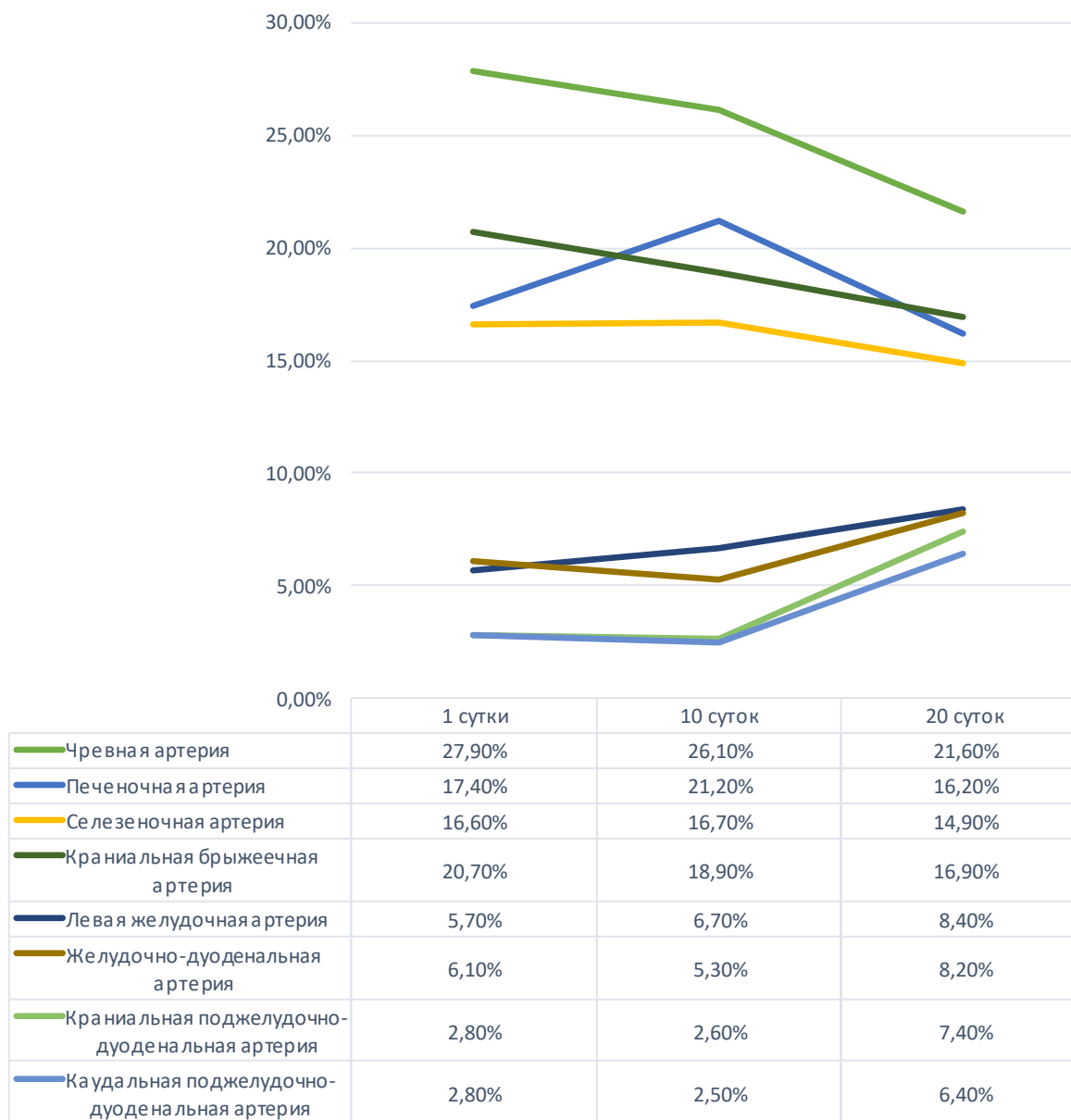
Диаметр каудальной поджелудочно-дуоденальной артерии у поросят породы ландрас при рождении достоверно меньше диаметра краниальной поджелудочно-дуоденальной артерии и равняется  $0,11 \pm 0,01$  мм. У поросят породы йоркшир значения диаметра указанных артерий равны и составляют  $0,14 \pm 0,01$  мм. Так же как и для краниальной поджелудочно-дуоденальной артерии, для каудальной характерна картина интенсивного увеличения просвета в возрастной период с десяти- до двадцатидневного возраста. В этот период диаметр артерии увеличивается в 4,41 раза у поросят породы йоркшир, и в 4,65 раза у поросят породы ландрас. В абсолютном значении просвет сосуда равен  $1,03 \pm 0,08$  мм и  $1,07 \pm 0,08$  мм соответственно.

**Рисунок 29 - Динамика процентного соотношения суммарного поперечника основных источников артериального кровоснабжения печени и поджелудочной железы поросят породы ландрас**





**Рисунок 30 - Динамика процентного соотношения суммарного поперечника основных источников артериального кровоснабжения печени и поджелудочной железы поросят породы йоркшир**



Анализируя данные таблицы 17 можно заключить, что во все исследованные возрастные периоды у поросят породы ландрас и йоркшир на долю чревной артерии приходится большее значение от суммарного диаметра всех источников васкуляризации данных органов. С возрастом этот показатель уменьшается с 28% при рождении до 21% в возрасте двадцати дней. Доля краниальной брыжеечной артерии снижается с 20% при рождении до 17% в двадцатидневном возрасте.

На долю печеночной артерии от суммарного поперечника основных источников артериального кровоснабжения печени и поджелудочной железы новорожденных поросят приходится 17%, к возрасту десяти дней показатель увеличивается до 20-21%, а к двадцатидневному возрасту снижается до 16%. Схожая картина характерна для изменения доли селезеночной артерии.

Для левой желудочной и желудочно-дуоденальной артерий характерно постепенное увеличение доли диаметра от суммарного поперечника основных источников артериального кровоснабжения печени и поджелудочной железы с возрастом.

Для краниальной и каудальной поджелудочно-дуоденальных артерий характерно незначительное увеличение доли просвета от суммарного поперечника основных источников артериального кровоснабжения печени и поджелудочной железы за первые десять дней жизни, и резкое его увеличение с десятого по двадцатый день.

### 3 ОБСУЖДЕНИЕ ПОЛУЧЕННЫХ РЕЗУЛЬТАТОВ

Тема нашей диссертационной работы - сравнительная морфология печени и поджелудочной железы свиней мясных пород ландрас и йоркшир на протяжении 20 дней постнатального онтогенеза. Цель исследований - раскрыть закономерности роста, развития и формирования печени и поджелудочной на ранних этапах постнатального онтогенеза, уточнить закономерности распределения и топографии основных источников кровоснабжения изучаемых органов у свиней мясных пород. Для достижения намеченной цели перед нами стояли четыре основные задачи: - изучить анатомо-топографическое строение печени и поджелудочной железы у свиней мясных пород в сравнительном аспекте; - изучить морфометрические показатели печени и поджелудочной железы в сравнительном аспекте у свиней мясных пород; - определить закономерности васкуляризации печени и поджелудочной железы у свиней мясных пород; - провести морфометрический анализ магистральных сосудов печени и поджелудочной железы у свиней мясных пород на этапах постнатального онтогенеза. Мы решили, что выполнить задачи и достичь цели исследований возможно, используя следующие адекватные современные и традиционные методы морфологических исследований: тонкое анатомическое препарирование под контролем стереоскопического микроскопа МБС-10; макроморфометрические, вазорентгенографические, магнитно-резонансные исследования, изготовление коррозионных препаратов с использованием безусадочных пластических масс акрилового ряда, гистологический метод.

Исследования проведены в течение 2015-2020 гг. на кафедре анатомии животных ФГБОУ ВО «Санкт-Петербургская государственная академия ветеринарной медицины», на 108 поросятах пород ландрас и йоркшир в возрасте от одного до двадцати дней постнатальной жизни. Кадаверный материал получали со свиноводческого комплекса «Идаванг-Агро» д. Нурма Тосненского района Ленинградской области.

В основе текстовой характеристики органов, кровеносных артериальных и венозных сосудов лежит «Международная ветеринарная анатомическая номенклатура», пятая редакция, перевод и русская терминология профессора Зеленецкого, Н. В. (2013).

В результате проведенных исследований установлено, что у поросят в возрасте от одного до двадцати дней постнатальной жизни пород ландрас и йоркшир печень располагается в эпигастральном отделе брюшной полости и большей своей частью смещена в область правого подреберья. Эти данные не противоречат результатам ранее проведенных исследований по другим животным (Б. В. Уша, 1979; Ю. П. Люкова, 1994; М. С. Щербаков, 1999; В. К. Верин, 2004).

Дорсальный край печени притуплен и несет на себе пищеводную вырезку и вдавливание каудальной полой вены. Висцеральная поверхность печени граничит со следующими органами: - левая доля печени граничит с желудком и петлями тонкой кишки; - правая доля с пилорической частью желудка, двенадцатиперстной кишкой и тощей кишкой; - хвостатый отросток хвостатой доли печени у исследуемых возрастных групп поросят пород ландрас и йоркшир доходит до правой почки и соприкасается с ней, однако видимого почечного вдавливания не имеет. Исследовав топографическое расположение печени и расположение её границ, мы сделали следующее заключение: у новорожденных поросят породы ландрас краниальная граница печени проходит на уровне 7-8 ребра. Следует отметить, что передняя граница левой доли печени сдвинута несколько краниальнее аналогичной границы правой доли. Каудальная граница правой доли печени у новорожденных поросят породы ландрас выходит за край реберной дуги и достигает уровня 12-13 ребра, соприкасаясь с вентральной частью брюшной стенки. Топография левой доли не отличается от вышеописанного. Дорсальный край печени у исследуемой возрастной группы поросят породы ландрас значительно продолжается в каудальном направлении, выходя за край последнего ребра, достигает правой почки. Наши данные согласуются с результатами, опубликованными в работах И. В. Хрустальной, 1994, А. Ф. Климова, 2003, А. И. Акаевского, 2005, Н. В. Зеленецкого, 2014.

Для новорожденных поросят породы йоркшир расположение краниальной границы печени аналогично этой же границе у поросят породы ландрас. Отличие составляет лишь каудальная граница правой доли печени, которая у новорожденных поросят породы йоркшир несколько сдвинута вперед и достигает уровня 11-12 ребра. Она так же выступает за край реберной дуги и соприкасается с брюшной стенкой. Каудальная граница левой доли проходит в плоскости 12-го ребра. Каудальная граница правой доли печени выступает за край реберной дуги и соприкасается с брюшной стенкой.

У поросят породы ландрас в возрасте 20 дней каудальная граница правой латеральной доли печени проходит в плоскости 11-12 межреберья, каудальная граница левой латеральной доли в плоскости 10-11-го межреберья. Вентральный край правой медиальной доли, а также вентральный край левой латеральной долей печени соприкасаются с вентральной частью брюшной стенки. Хвостатый отросток хвостатой доли печени не выступает за край последнего ребра. Подобная картина топографии границ печени характерная и для поросят породы йоркшир. Результаты наших исследований по топографии печени уточняют имеющиеся в литературе сведения по топографии печени и поджелудочной железы, установленные для половозрелых животных (П. А. Глаголев, 1977; В. Ф. Вракин, 1991; И. В. Хрусталева, Н. В. Михайлов, 1997; Л. В. Антипова, 2005; А. И. Акаевский, 2005; В. Ю. Чумаков, 2013; Н. В. Зеленевский, 2014).

Наши данные подтверждают ранее полученные сведения по долевному строению печени у сельскохозяйственных животных (М. И. Лебедев, Н. В. Зеленевский, 1995; Ю.Ф. Юдичев, В.В. Дегтярев, Г.А. Хонин, 1997). Долевое строение печени у исследуемых поросят ландрас и йоркшир в период до 20 дней постнатальной жизни выражено отчетливо. Междолевые вырезки глубокие; они следуют от острого вентрального края в глубину к воротам органа. У обеих пород на печени имеются правые и левые латеральные и медиальные доли, квадратная и хвостатая доли.

К возрасту 10-14 дней печеночная часть пупочной вены облитерируется, однако брюшная часть остается еще выраженной на всем протяжении периода

исследования. У поросят в возрасте 21 дня пупочная вена остается заметной лишь на некотором расстоянии от пупочного кольца и своей большей частью подвергается запустеванию.

У поросят породы ландрас в возрасте десять суток абсолютная масса печени составила  $95,61 \pm 7,92$  г, что в отношении к массе тела составляет 3,39%. Коэффициент роста печени к 10-дневному возрасту составляет 2,17.

У поросят в возрасте 20 суток абсолютная масса печени составила  $189,52 \pm 14,17$  г, что к массе тела составляет 3,48%. Наибольшего развития получает, в отличие от остальных возрастных групп, левая медиальная доля, масса которой равна  $51,74 \pm 3,48$  г или 27,3% к массе органа.

Масса левых долей печени (латеральной и медиальной) больше массы одноименных правых долей в 1,35, что характерно и для возраста 10 дней постнатальной жизни поросят. Коэффициент роста правых и левых долей к возрасту 20 дней выравнивается и достигает 2,03.

Сопоставляя данные относительной массы долей печени у поросят породы ландрас в трех исследуемых возрастных группах, можно говорить о постепенном снижении данной величины у правой латеральной, левой латеральной, квадратной и хвостатой долей и одновременном увеличении этой же величины у правой и левой медиальных долей.

У поросят породы йоркшир в возрасте десять суток абсолютная масса печени составила  $95,78 \pm 8,75$  г, что к массе тела составляет 3,06%. Коэффициент роста печени к 10-дневному возрасту достигает 2,58. К 20-дневному возрасту у поросят породы йоркшир наибольшего развития получает левая медиальная доля, а наименьшего – квадратная и хвостатая доли. Абсолютная масса печени к 20-тидневному возрасту с момента рождения увеличивается в 5,0 раза, а с 10 дневного возраста – в 1,94 раза. Следовательно, у поросят породы йоркшир в трех исследуемых возрастных группах происходит постепенное снижение массы правой латеральной, левой латеральной, квадратной и хвостатой долей и одновременном увеличении массы правой и левой медиальных долей.

Сравнивая коэффициенты роста массы тела и массы печени у поросят породы ландрас и поросят породы йоркшир в исследованных возрастных промежутках, следует отметить, что наиболее интенсивный прирост массы тела для обеих пород характерен для возрастного периода первых десяти дней жизни; в указанный период коэффициент роста массы тела выше у поросят породы йоркшир. Однако в период от десяти до двадцатидневного возраста коэффициент роста массы тела становится выше у поросят породы ландрас. Подобное соотношение отмечается и при сравнении интенсивности роста массы печени. Так, коэффициент роста массы печени у поросят породы йоркшир выше в период от рождения до десяти дней жизни, а у поросят породы ландрас – в период от десяти- до двадцатидневного возраста.

Интенсивность роста отдельных долей печени у поросят породы йоркшир и ландрас неодинакова. За первый десять дней жизни наибольший коэффициент роста у поросят породы йоркшир имеет медиальные правая и левая доли печени, а у поросят породы ландрас коэффициент роста правой медиальной доли печени ниже, чем у аналогичной левой доли органа.

Полученные нами данные по росту и развитию печени у мясных пород свиней на ранних этапах постнатального онтогенеза являются оригинальными и согласуются с установленными закономерностями периодизации роста животных Тельцова, Л. П. (2008).

Поджелудочная железа (pancreas) у исследуемых пород и возрастных групп поросят мясных пород ландрас и йоркшир имеет растянуто-треугольную форму, бледно-розовый цвет. Макроскопически заметно, что орган имеет дольчатое строение: дольки имеют неправильную овальную форму и четко отграничены друг от друга междольковой соединительной тканью. Топографически железа располагается в брыжейке двенадцатиперстной кишки, дорсальной поверхностью направлена к вентральной поверхности тел последних грудных – первых поясничных позвонков, а вентральной - к органам брюшной полости.

Поджелудочная железа поросят породы ландрас и породы йоркшир состоит из трех долей: правой, средней и левой.

Средняя доля железы (головка) располагается в средней части органа между листками малого сальника, гранича с желудком в области его малой кривизны, а также с начальной частью двенадцатиперстной кишки. У новорожденных животных она отделяется от правой и левой долей хорошо контурированными бороздами. В средней доле железы у поросят пород ландрас и йоркшир имеется кольцо поджелудочной железы, служащее для прохождения воротной вены. Правая доля поджелудочной железы лежит между листками брыжейки двенадцатиперстной кишки, простираясь от пилоруса желудка до правой почки. Левая доля железы (хвост) располагается в области кардиальной части желудка влево, соприкасаясь с дивертикулом желудка. Левый край этой доли имеет закругленную форму и достигает селезенки. Таким образом, левая доля поджелудочной железы у исследуемых групп свиней занимает поперечное положение к продольной оси тела животного. На протяжении 20 суток постнатальной жизни значительных отклонений в топографии поджелудочной железы от описанной выше не установлено. Эти данные согласуются с имеющимися литературными сведениями. Так, Б. Ж. Цырендоржиев (1975) в своих исследованиях отмечает, что у новорожденных телят цвет железы бледно-розовый, у молодняка до трех лет цвет железы изменяется до розовато-серо-желтого, что автор связывает с усиленным развитием железистой ткани. У животных старше трехлетнего возраста, согласно данным автора, железа желтого-серого цвета, а у особей старше восьми лет она приобретает дряблую консистенцию, серо-желтый цвет с множеством вкраплений темно-красного цвета.

Относительная масса поджелудочной железы для поросят породы ландрас в возрасте одни сутки составляет 0,13% от массы тела, что больше показателя относительной массы этой же возрастной группы поросят породы йоркшир в 1,08 раза. К возрасту 10 дней указанная разница относительных масс органа составляет уже 1,13 раза, а к возрасту 20 дней – 1,14 раза.



Для поросят породы ландрас наиболее интенсивный рост поджелудочной железы характерен для периода с десяти- до двадцатидневного возраста, когда масса органа увеличивается в 3,64 раза.

Для поросят породы йоркшир наиболее интенсивный рост массы поджелудочной железы так же характерен для периода десять-двадцать дней, когда увеличение масса органа происходит в 3,56 раза.

Интенсивность прироста абсолютной массы поджелудочной железы в период с рождения до 20-дневного возраста велика и составляет 9,85 для поросят породы ландрас и 10,73 для поросят породы йоркшир.

Относительная масса поджелудочной железы к массе тела в период от рождения и до 20-дневного возраста увеличивается в 2,46 раза у поросят породы ландрас и в 2,33 раза у поросят породы йоркшир.

В течение первых десяти дней постнатальной жизни наибольшей интенсивность роста обладает средняя доля поджелудочной железы, а наименьшей – правая. В возрастной промежуток с десяти до двадцатидневного возраста сохраняется аналогичная картина, при этом интенсивность увеличения длины долей по сравнению с предыдущим возрастным периодом возрастает.

Необходимо отметить неравномерность увеличение длины отдельных долей. Так, при рождении длина правой доли превосходит данную величину левой в 1,29 раза, тогда как в возрасте 20 дней длина левой доли превышает длина правой в 1,38 раза.

За возрастной период от рождения и до достижения 20-дневного возраста наиболее интенсивно увеличение длины характерно для средней доли органа, а наименьшая – для правой.

Установленные нами данные, отражающие закономерности роста и развития поджелудочной железы согласуются с результатами многочисленных исследований С. Д. Андреевой (2015-2017), Н. И. Рядинской (2008), Б. П. Цырендоржиева (1975).

Васкуляризация печени и поджелудочной железы свиней мясных пород ландрас и йоркшир на ранних этапах постнатального онтогенеза оригинальная и

видоспецифичная. Основным источником васкуляризации печени и поджелудочной железы у поросят исследованных возрастных групп породы ландрас и йоркшир является чревная артерия (a. celiaca).

Чревная артерия представляет собой непарный сосуд, начинающийся от брюшной аорты на уровне последних грудных (первых поясничных) позвонков и отходящий перпендикулярно брюшной аорте, что не противоречит ранее полученным данным отечественных ветеринарных морфологов Ю. М. Малофеева, Л. Ю. Майдоровой, Н. И. Рядинской, С. Н. Чебакова (2007), Г. А. Хонин, Н. В. Зеленецкий (2008), Д. К. Овчинников, С. И. Шведов (2014), Г. С. Ершов (2007), П. В. Груздев, В. М. Шпыгова (2012).

Диаметр чревной артерии у новорожденных поросят породы ландрас составляет  $1,47 \pm 0,12$  мм, к возрасту десяти дней он увеличивается в 1,89 раза, составляя  $2,78 \pm 0,19$  мм. В возрастной промежуток с десяти до двадцатидневного возраста увеличение диаметра чревной артерии происходит в 1,33 раза и достигает  $3,69 \pm 0,27$  мм.

Диаметр чревной артерии у поросят породы йоркшир в возрасте одни сутки составляет в среднем  $1,38 \pm 0,11$  мм, к возрасту десяти дней он увеличивается в 1,95 раза, равняясь  $2,69 \pm 0,24$  мм. В возрастной промежуток с десяти- до двадцатидневного возраста увеличение диаметра чревной артерии происходит в 1,29 раза и составляет  $3,46 \pm 0,28$  мм.

Абсолютный показатель диаметра чревной артерии у поросят породы ландрас во всех исследуемых возрастных группах превышает данный показатель у поросят породы йоркшир в пределах 1,03-1,06 раза.

У поросят породы йоркшир коэффициент увеличения диаметра чревной артерии в первые десять дней жизни превосходит данный показатель у породы ландрас, в промежуток с десяти- до двадцатидневного возраста напротив имеет меньшее значение по сравнению с породой ландрас.

Относительный прирост диаметра чревной артерии с рождения до двадцатидневного возраста одинаков у исследуемых пород свиней.

Диаметр печеночной артерии у новорожденных поросят породы ландрас составляет  $0,91 \pm 0,07$  мм, в возрастной отрезок от рождения до десятидневного возраста ее диаметр увеличивается в 2,33 раза и составляет  $2,12 \pm 0,17$  мм. При достижении возраста двадцати дней, просвет печеночной артерии становится равным  $2,73 \pm 0,21$  мм, что превышает аналогичный показатель в десятидневном возрасте в 1,29 раза.

Максимальная интенсивность увеличения просвета печеночной артерии характерна для возрастного промежутка от рождения и до десятидневного возраста.

У поросят породы йоркшир диаметр печеночной артерии в возрасте одних суток составляет  $0,86 \pm 0,06$  мм. К возрасту десяти дней ее диаметр увеличивается в 2,54 раза и составляет  $2,18 \pm 0,19$  мм. Максимальная интенсивность увеличения просвета печеночной артерии характерна для возрастного промежутка от рождения и до десятидневного возраста.

Для поросят породы йоркшир, наибольший прирост просвета печеночной артерии происходит в возрасте от рождения и до десятидневного возраста.

Диаметры артерий левых долей печени имеют близкие значения с диаметрами артерий правых долей. У всех исследуемых групп свиней диаметр артерии левой медиальной доли больше диаметра артерии правой медиальной доли в среднем 1,1 раза. Исключением являются поросята породы йоркшир в возрасте десяти дней. У них разница между диаметрами сравниваемых артерий составила 1,3 раза.

Увеличение просвета артерий долей печени первого порядка происходит пропорционально увеличению массы отдельных долей. Необходимо отметить, что коэффициент роста диаметра исследуемых артерий у поросят пород ландрас и йоркшир был выше в первые десять дней жизни. Максимального значения коэффициент роста в указанный временной промежуток у поросят породы ландрас характерен для диаметра артерии левой медиальной доли, у поросят породы йоркшир – для артерий левой медиальной и правой медиальной долей.

Печеночная артерия так же участвует в кровоснабжении поджелудочной железы. Для её головки она отдает несколько ветвей, которые следуют в дорсальном направлении и в толще паренхимы средней доли делятся дихотомически. Диаметр отходящих ветвей у поросят в возрасте 20 дней составляет  $0,11 \pm 0,02$  мм.

У поросят породы ландрас и породы йоркшир при рождении данный показатель примерно одинаков и равен  $0,32 \pm 0,02$  мм для первых и  $0,30 \pm 0,02$  мм для вторых. Интенсивность прироста поперечника желудочно-дуоденальной артерии при достижении возраста десять дней выше у поросят породы йоркшир – диаметр сосуда увеличивается в 1,8 раза, до  $0,54 \pm 0,04$  мм. Увеличение диаметра желудочно-диафрагмальной артерии в возрастной промежуток от десяти- до двадцатидневного возраста интенсивнее протекает у поросят породы ландрас. У них диаметр сосуда к двадцатидневному возрасту увеличивается в 2,5 раза и достигает  $1,38 \pm 0,11$  мм.

От брюшной аорты каудальнее места ответвления чревной артерии отходит краниальная брыжеечная артерия (a. mesenterica cranialis). Она является крупным сосудом, васкуляризирующим поджелудочную железу, тонкую и часть толстой кишки.

Диаметр краниальной брыжеечной артерии при рождении равен  $1,05 \pm 0,08$  мм у поросят породы ландрас и  $1,02 \pm 0,09$  мм у поросят породы йоркшир. В первые десять дней жизни интенсивность прироста диаметра краниальной брыжеечной артерии выше, чем в период с десяти- до двадцатидневного возраста. В этот возрастной период поросят породы ландрас диаметр краниальной брыжеечной артерии увеличивается в 1,5 раза, со значения  $1,97 \pm 0,13$  мм до значения  $2,86 \pm 0,21$  мм; у поросят породы йоркшир увеличение происходит в 1,4 раза, с  $1,94 \pm 0,17$  до  $2,71 \pm 0,23$  мм.

Во все исследованные возрастные периоды у поросят породы ландрас и йоркшир на долю чревной артерии приходится большее значение от суммарного диаметра всех источников васкуляризации данных органов. С возрастом этот показатель уменьшается с 28,00% при рождении до 21,00% в возрасте двадцати

дней. Доля краниальной брыжеечной артерии снижается с 20,00% при рождении до 17,00% в двадцатидневном возрасте.

На долю печеночной артерии от суммарного поперечника основных источников артериального кровоснабжения печени и поджелудочной железы новорожденных поросят приходится 17,00%, к возрасту десяти дней показатель увеличивается до 20,00-21,00%, а к двадцатидневному возрасту снижается до 16,00%. Аналогичная закономерность характерна для изменения доли селезеночной артерии.

Полученные нами данные, характеризующие рост и развитие источников васкуляризации печени и поджелудочной железы свиней мясных пород на ранних этапах постнатального развития, согласуются с ранее проведёнными исследованиями отечественных морфологов, изучавших онтогенез внутренних органов (В. В. Лемещенко, 2013; В. В. Сидоров, 1963; Т. П. Скобельская, 2013; Н. А. Малков, 1982; И. Нахла, 1989; Е. В. Нахатова, 2003; М. Ю. Маховых, 2004; Н. И. Рядинская, 2008; А. Д. Шевченко, М. С. Сеитов, Б. П. Шевченко, 2014).

#### 4 ЗАКЛЮЧЕНИЕ

В результате проведенного исследования достигнута поставленная цель и выполнены все задачи. Доказано наличие видовых и породных закономерностей скелето- и синтопии органов и сосудистого русла печени и поджелудочной железы свиней мясных пород ландрас и йоркшир на ранних этапах постнатального онтогенеза. В результате проведенных исследований мы пришли к следующим выводам.

1. Рост и развитие печени и поджелудочной железы поросят мясных пород ландрас и йоркшир на протяжении 20 суток постнатального онтогенеза происходит постоянно и неравномерно. Долевое деление печени и поджелудочной железы аналогичны для обеих пород животных.

2. У новорожденных поросят породы ландрас и йоркшир краниальная граница печени проходит на уровне 7-8 ребра. Каудальная граница органа для первой из указанных пород располагается на уровне 12-13 ребра, а у второй – на уровне 11-12 ребра, выступая за край рёберной дуги. К десятидневному возрасту у поросят породы ландрас происходит смещение каудальной границы печени на одно ребро краниальнее, у поросят породы йоркшир границы не изменяются.

3. Наиболее интенсивный рост печени у поросят породы ландрас в рамках исследованных возрастных групп характерен для первых десяти дней жизни. Данное утверждение относится и к увеличению массы тела. В период с десяти- до двадцатидневного возраста коэффициент роста массы тела и масса печени снижается.

4. На протяжении 20 суток постнатальной жизни для поросят обеих пород характерно постепенное снижение относительной массы правой латеральной, левой латеральной, квадратной и хвостатой долей печени с одновременным увеличением этого показателя для правой и левой медиальных долей.

5. Поджелудочная железа поросят породы ландрас и породы йоркшир состоит из трех долей: правой, средней и левой. На протяжении 20 суток постнатальной жизни наибольшая относительная масса поджелудочной железы

характерная для поросят породы ландрас. При этом максимальная интенсивность роста органа установлено для поросят с десяти- до двадцатидневного возраста.

6. Основным источником васкуляризации печени и поджелудочной железы у поросят мясных пород ландрас и йоркшир исследованных возрастных групп является чревная артерия. Диаметр чревной артерии у новорожденных поросят породы ландрас составляет  $1,47 \pm 0,12$  мм, к возрасту десяти дней он увеличивается в 1,89 раза, достигая  $2,78 \pm 0,19$  мм. В возрастной промежуток с десяти- до двадцатидневного возраста увеличение диаметра чревной артерии происходит в 1,33 раза и составляет  $3,69 \pm 0,27$  мм. Диаметр чревной артерии у поросят породы йоркшир в возрасте одни сутки составляет в среднем  $1,38 \pm 0,11$  мм, к возрасту десяти дней он увеличивается в 1,95 раза, достигая  $2,69 \pm 0,24$  мм. В возрастной промежуток с десяти- до двадцатидневного возраста увеличение диаметра чревной артерии происходит в 1,29 раза и составляет  $3,47 \pm 0,28$  мм.

7. Печеночная артерия является основной, обеспечивающей артериальное кровоснабжение долей печени у поросят пород ландрас и йоркшир. Диаметр печеночной артерии у новорожденных поросят породы ландрас составляет  $0,91 \pm 0,07$  мм, в возрастной отрезок от рождения до десятидневного возраста ее диаметр увеличивается в 2,33 раза, достигая  $2,12 \pm 0,17$  мм. В двадцатидневном возрасте просвет печеночной артерии становится равным  $2,73 \pm 0,21$  мм, что превышает аналогичный показатель в десятидневном возрасте в 1,29 раза. У поросят породы йоркшир диаметр печеночной артерии в возрасте одни сутки составляет  $0,86 \pm 0,06$  мм. К возрасту десяти дней диаметр сосуда увеличивается в 2,54 раза и составляет  $2,18 \pm 0,19$  мм. Увеличение диаметра долевых ветвей печёночной артерии обеих пород поросят происходит постоянно и неравномерно.

8. Артериальное кровоснабжение поджелудочной железы осуществляется в основном желудочно-дуоденальной артерией. Диаметр её у поросят обеих пород одинаков и равен  $0,32 \pm 0,02$  мм. Интенсивность прироста поперечника артерии при достижении возраста десять дней выше у поросят породы йоркшир – диаметр сосуда увеличивается в 1,7 раза до  $0,54 \pm 0,04$  мм. Более интенсивнее протекает увеличение этого показателя у поросят породы ландрас. В период с десяти- до

двадцатидневного возраста, он увеличивается в 2,5 раза и достигает значения  $1,38 \pm 0,11$  мм.

9. Для гистологической картины печени суточных поросят характерна незавершенность развития структур: печеночные дольки не имеют четких границ, гепатоциты располагаются неупорядоченно, в паренхиме наблюдаются очаги кроветворения, капиллярная сеть расположена хаотично.

## **5 ПРАКТИЧЕСКИЕ ПРЕДЛОЖЕНИЯ**

Полученные данные о морфологии и васкуляризации печени и поджелудочной железы свиней породы ландрас и йоркшир на этапах постнатального онтогенеза мы рекомендуем использовать: в терапевтической практике, при диагностике болезней печени и поджелудочной железы в хозяйствах, а также учитывать полученные данные при разработке профилактических мероприятий (составление рационов, оценка условий содержания молодняка); при оперативных вмешательствах на органах брюшной полости, для обозначения рациональных доступов; при проведении научно-исследовательской работы следует учитывать видовую, сравнительную, породную, возрастную анатомию печени и поджелудочной железы свиней; в учебном процессе в сельскохозяйственных вузах при чтении лекций, практических занятий; написании учебников, монографий, методических пособий, указаний и справочных руководств по морфологии животных.

## **6 РЕКОМЕНДАЦИИ И ПЕРСПЕКТИВЫ ДАЛЬНЕЙШЕЙ РАЗРАБОТКИ ТЕМЫ**

Полученные данные о пространственной организации органов, скелето- и синтопии кровеносных сосудов у свиней мясных пород в период раннего постнатального онтогенеза значительно обогащают и дополняют сведения по породной, возрастной и сравнительной морфологии у представителей всеядных. Дальнейшие исследования должны быть направлены: на выяснение причин нарушения функционирования аппарата пищеварения животных и организацию мероприятий по профилактике и лечению болезней пищеварительного тракта; а также на разработку оптимальных оперативных доступов.



## 7 СПИСОК ЛИТЕРАТУРЫ

1. Авдеев, В. В. Функциональная морфология печени и 12-перстной кишки у поросят при иммунодефицитном состоянии и его коррекции лигфолом: автореф. дис. ...канд. вет. наук / В. В. Авдеев - Воронеж, 2007. - 21 с.
2. Автандилов, Г. Г. Морфометрическая морфометрия / Г. Г. Автандилов. – М: Медицина, 1990. – 324 с.
3. Акаевский, А. И. Анатомия домашних животных / А. И. Акаевский, Ю. Ф. Юдичев, С. Б. Селезнев. - М. : Аквариум, 2005. - 640 с.
4. Акстилович, И. Ч. Вариантная анатомия артерий поджелудочной железы человека / И. Ч. Акстилович, И. Г. Жук //Журнал ГрГМУ. – 2008. - №2 – С. 92-97.
5. Александров С. Н., Прокопенко Е. В. Промышленное содержание свиней. Донецк: АСТ; Сталкер, 2007.
6. Александровская, О. В., Радостина Т. Н., Козлов Н. А. Цитология, гистология и эмбриология. - М. : Агропромиздат, 1987. - 340с.
7. Анатомия бурого медведя /Б. П. Шевченко. - Оренбург, 2003. - 454 с.
8. Андреева, С. Д. Микроциркуляторное русло сосудов и протоков поджелудочной железы свиньи // Науч. тр. СХИ. -Киров, 1992. С. 5
9. Андреева, С. Д. Возрастные изменения ультраструктуры гепатоцитов свиньи //Вестник Ульяновской государственной сельскохозяйственной академии. –2011. - №4.
10. Андреева, С. Д. Возрастные особенности топографии и строения сосудов поджелудочной железы свиньи: дис. ... канд. вет. наук / С. Д. Андреева. - Ленинград, 1984.
11. Андреева, С. Д., Соколова, М. А. Артериальное звено микроциркуляторного русла поджелудочной железы свиньи// Морфология сельскохозяйственных животных: Сб. научн. тр. /Ленинград. вет. ин-т. – Л., 1984. – С. 3-6.
12. Андрейцев, А. И. Взаимоотношения поджелудочной железы с окружающими сосудами / А. И. Андрейцев, М. П. Беляев, И. Ф. Крупачев// Хирургия. - 1982. - №1. - С. 48-52.

13. Анненкова, О. М. Артериальное русло многокамерного желудка северного оленя // Ветеринарная практика. - 2007. - № 1. - С. 52-58.
14. Антипова, Л. В. Анатомия и гистология сельскохозяйственных животных / Л. В. Антипова, В. С. Слободяник, С. М. Сулейманов. - М. : КолосС, 2005. - 384 с.
15. Атагимов, Т. М. Возрастные особенности строения и васкуляризации поджелудочной железы голубого песца и американской норки: автореферат дис. . . канд. вет. наук - Санкт-Петербург, 1997. - 17 с.
16. Бартенева, Ю. Ю. Васкуляризация печени и жёлчного пузыря рыси евразийской // Иппология и ветеринария. - 2014. - № 3 (13). - С. 96-99.
17. Бартенева, Ю. Ю. Васкуляризация поджелудочной железы рыси евразийской // Иппология и ветеринария. - 2012. - № 3. - С. 103-106.
18. Бартенева, Ю. Ю., Зеленевский Н. В. Артериальная васкуляризация печени евразийской рыси // Иппология и ветеринария. - 2014. - № 3. - С. 89-91.
19. Бахадыров, Ф. Н., Алимходжаев, Ф. Х., Буриев, М. Б. Внутрпечёночные кровеносные сосуды в условиях экспериментальной резекции печени // XI съезд анатомов, гистологов и эмбриологов. - Полтава, 1992. - С. 25 - 26.
20. Беляев, В. А. Экстраорганные артерии желудка яков // Проблемы эволюционной, сравнительной и функциональной морфологии домашних животных и пушных зверей клеточного содержания / Республ. Конф. Вет. Морфологов, посвящ. 100 - летию со дня рожд. Акаевского А. И. - Омск, 1993. - С. 159 - 160.
21. Бердников, П. П., Сердцев, М. И., Гасанова, С. Н., Диких, И. П. Секреторная функция желудочных и поджелудочных желез в зависимости от времени выпаивания растворов гипохлорита натрия // Аграрный вестник Урала. - 2008. - № 10. - С. 83-85.
22. Бобрик, И. И., Шевченко, Е. А., Черкасов, В. Г. Развитие кровеносных и лимфатических сосудов. - Киев: Здоровье, 1991. - 207с.

23. Бодров, В. П. Клинический статус, гематологические показатели и морфология печени лис при содержании их на низкоэнергетических рационах: автореф. дис. . . . канд. вет. наук / В. П. Бодров. - Новгород, 2002. - С. 16.
24. Бондарь, Е. В. Кровоснабжение тонкого отдела кишечника косули (*Capreolus capreolus*) // Известия высших учебных заведений. Северо-Кавказский регион. Серия: Естественные науки. - 2005. - № S9. - С. 101-106.
25. Бреслер, В. М. Нормальная и патологическая цитология печени / В. М. Бреслер, И. А. Черногрядская, Е. М. Пильщик. Л., 1969. -272 с
26. Бруверис, З. А. Ультраструктура гепатоцитов крупного рогатого скота в онтогенезе / З. А. Бруверис, В. А. Агеев // Повышение резистентности животных в условиях их концентрации. Рига: Зинатне, 1982.
27. Бруверис, З. А. Морфология и гистохимия печени крупного рогатого скота в онтогенезе: автореф. дис. . д-ра вет. Наук / З. А. Бруверис; -Киев, 1970. - 31с.
28. Бурякина, С. А. Клиническое значение контрастных исследований. Часть 1. Периферическое кровообращение. Основные понятия физиологии и биомеханики / С. А. Бурякина, Г. Г. Кармазановский // Медицинская визуализация. – 2011. - №2 – С. 125-134.
29. Варфоломеева, З. Н. Особенности гистологического строения поджелудочной железы свиней // Тр. Башкирский СХИ, Уфа, 1969, т. 14, Вопросы краевой патологии с/х животных, с. 209-210.
30. Васильев, К. А. Морфофункциональная характеристика онтогенеза яка по периодам развития. - Улан - Удэ, 1991. -221 с.
31. Васильев, К. А. Практикум по анатомии домашних животных и птиц. — Улан-Удэ, 1999. -355 с.
32. Вдовин, В. Ф., Буравин, А. А. Строение кровеносного русла в теле поджелудочной железы человека и кошки. Сб. матер. 1-й науч. Конф. молод. ученых-морфологов Москвы. М., 1976, с. 81-83.

33. Вертипрахов, В. Г. Физиология пищеварительной системы человека и животных : учебное пособие / В. Г. Вертипрахов; Забайкал. гос. гум. -пед. ун-т. – Чита, 2011.
34. Волкова, О. В., Елецкий, Ю. К. Гистология, цитология, эмбриология. Атлас: Учеб. Пособие. - М. : Медицина, 1996. - 544 с.
35. Волкова, Е. И. Морфология печени собак при высоко протеиновом рационе: дис. . канд. Вет. Наук. Уфа, 2007. - С. 21.
36. Вракин, В. Ф. Морфология сельскохозяйственных животных / В. Ф. Вракин, М. В. Сидорова. - М. : Агропромиздат, 1991. - С. 528.
37. Высоцкий, Р. А. Сравнительная характеристика морфологических и функциональных исследований при патологиях печени у собак: автореферат дис. . . кандидата ветеринарных наук / Р. А. Высоцкий - Москва, 2001. - 30 с.
38. Гайворонский, И. В. Изменения гемомикроциркуляторного русла поджелудочной железы и радужки у крыс при остром экспериментальном панкреатите / И. В. Гайворонский, А. Л. Ефимов, Г. И. Ничипорук, А. С. Сотников, Л. П. Тихонова // Вестник российской военно-медицинской академии. – 2010. - №1(29) – С. 124-129.
39. Гельвиг, Э. Г. Заболевания свиней. М. : АСТ ; Астрель, 2003.
40. Гепатоцит: функционально-метаболические свойства / Под ред. Л. Д. Лукьяновой. М. : Наука, 1985.
41. Герловин, Е. Ш. Гистогенез и дифференцировка пищеварительных желез -М. : Медицина, 1978. – 263 с.
42. Глаголев, П. А. Анатомия сельскохозяйственных животных с основами гистологии и эмбриологии / П. А. Глаголев, В. И. Ипполитова. – М. : Колос, 1977.
43. Груздев, П. В. Губанова, Г. Н. Ветвление чревной артерии коз придонской породы // Функциональная, возрастная и экологическая морфология внутренних органов, сердечно - сосудистой и нервной системы жвачных животных. - М., 1998. - С. 84 - 87.

44. Груздев, П. В., Порублев, В. А. Экстраорганные артерии двенадцатиперстной кишки 1 - месячных ягнят ставропольской породы//Сборник научных трудов Всероссийского научно-исследовательского института овцеводства и козоводства. - 2005. - Т. 1. № 2. - С. 124-126.

45. Груздев, П. В., Шпыгова В. М. Вариабельность чревной артерии у домашних и диких жвачных животных// В сборнике: Актуальные проблемы инвазионной, инфекционной и незаразной патологии животных материалы Международной научно-практической конференции, посвященной 100-летию со дня рождения профессора Сергея Николаевича Никольского. 2003. С. 218-221.

46. Груздова, О. В. Морфофункциональная характеристика печени и поджелудочной железы крыс при низкой обтурационной толстокишечной непроходимости:автореф. дис. . . . канд. биол. наук / О. В. Груздова - Благовещенск, 2011. - 23 с

47. Губергриц, Н. Б. Сосудистые поражения поджелудочной железы и сосудистые осложнения ее заболеваний / Н. Б. Губергриц и др. // Сучаснагастроентерологія. – 2005. - №3(23) – С. 56-64.

48. Гуляева, Е. А., Лескова, А. Ю., Митраков, Н. В. Морфологическая характеристика гепатоцитов у 6-месячных телят породы красная степная в стандартных условиях содержания и при введении в рацион эм-курунги//Вестник Омского государственного аграрного университета - 2014 год - №2.

49. Гуральская, С. В., Горальский, Л. П. Гистоморфология и морфометрические параметры печени домашних животных//Ученые записки учреждения образования "Витебская ордена "Знак почета" государственная академия ветеринарной медицины". - 2014. - Т. 50. № 2-1. - С. 144-148.

50. Гусева, Л. А. Артериальное кровоснабжение поджелудочной железы свиней // Общебиологические вопросы: Тр. Москов. вет. акад. – М., 1961. – С. 32-33. – 2010. - №1(29) – С. 124-129

51. Дгебуадзе, М. А. Морфометрический метод «визуальной классификации под статистическим контролем» / М. А. Дгебуадзе: учебное пособие. М. : Наука, 1984. - 382с.

52. Дгобенко, К. А. Особенности микроваскуляризации поджелудочной железы собаки. Докл. АН УССР, серия Б. Геологические, химические и биологические науки, 1980, № 8, 59-62.
53. Девина, Н. И. Морфофункциональная характеристика печени оренбургской пуховой козы в норме и при патологии :автореферат дис. . . . канд. биол. наук : 16. 00. 02 - Оренбург, 2009. - 21 с.
54. Дзагуров, Б. А. Некоторые изменения гистроструктуры печени, желудка и 12-ти перстной кишки поросят при бентонитовой подкормке / Б. А. Дзагуров, З. А. Кцоева, И. О. Журавлева, Б. Д. Гусова // Известия Горского государственного аграрного университета. — 2013 год. - №50.
55. Дилекова, О. В. Строение поджелудочной железы телят айширской породы (анатомо-гистологическое исследование) //В сборнике: Новое слово в науке: перспективы развитияСборник материалов международной научно–практической конференции. - 2014. - С. 128-129.
56. Дилекова, О. В. Видовые особенности анатомического строения и топографии поджелудочной железы сельскохозяйственных животных //Ученые записки Казанской государственной академии ветеринарной медицины им. Н. Э. Баумана - Выпуск, том 203 – 2010.
57. Дилекова, О. В. Видовые особенности анатомического строения и топографии поджелудочной железы сельскохозяйственных животных//Ученые записки Казанской государственной академии ветеринарной медицины им. Н. Э. Баумана. - 2010. - Т. 203. - С. 93-95.
58. Дилекова, О. В. С-kit/scf-г эндокриноцитов поджелудочной железы крупного рогатого скота//Вестник АПК Ставрополя. - 2015. - № 1. - С. 29-33.
59. Дилекова, О. В. Строение поджелудочной железы телят айширской породы (анатомо- гистологическое исследование)// Новое слово в науке: перспективы развития. - 2014. - № 1 (1). - С. 128-129.
60. Дроздова, Е. Г. Морфология печени пушных зверей в сравнительном аспекте / Е. Г. Дроздова: учебное пособие. М. : Наука, 1992. - 176с.

61. Ершов, Г. С. Артериальная система желудка домашних и диких жвачных животных//В сборнике: Актуальные проблемы охраны здоровья животных II международная научно-практическая конференция. - 2004. - С. 346-349.
62. Ершов, Г. С. Экстраорганные и внутривисцеральные артерии рубца пятнистого оленя // Влияние антропогенных факторов на структурные преобразования органов, тканей, клеток человека и животных: Мат. 2-й Всерос. Конф. - Саратов, 1993. - Т. 2. - С. 88.
63. Есина, Д. И., Клинико-морфологическая характеристика поджелудочной железы собак при ультразвуковой диагностике :автореф. дис. ... канд. вет. наук / Д. И. Есина - Москва, 2013. - 18 с.
64. Ефанова, Л. И. Защитные механизмы организма. Иммунодиагностика и иммунопрофилактика инфекционных болезней животного / Л. И. Ефанова, Е. Т. Сайдулин. - Воронеж, 2004. -391с
65. Жирнова, А. А., Рыжавский, Б. Л., Васильева, Е. В. Морфометрический анализ изменений гепатоцитов печени кроликов при экспериментальной гиперхолестеринемии и их обратимости // Бюлл. Экспер. Биол., 1986. Т. 101. —В. 5. — С. 628-631.
66. Зеленовский, Н. В. Международная ветеринарная анатомическая номенклатура / Н. В. Зеленовский. - 5-я редакция. - СПб: Лань, 2013.
67. Зеленовский, Н. В. Анатомия собаки и кошки / Н. В. Зеленовский, Г. А. Хонин // - Санкт-Петербург, 2009 – 344с.
68. Зеленовский, Н. В. Практикум по ветеринарной анатомии. Том 2. Спланхнология и ангиология. – ИКЦ, 2014 – 258с.
69. Зотова, А. С., Динамика морфофункциональных показателей печени в норме и при гепатозенорок :автореф. дис. ... канд. вет. наук / А. С. Зотова - Иваново, 2006. - 17 с.
70. Калюга, В., Кара, И., Николаев, С., Базыкин, В. Новый бесстрессовый способ содержания свиней // Животноводство России. - 2010. - № 9. - С. 35–37.

71. Карпова, П. В. Анатомия желчных протоков печени позвоночных животных: автореферат дис. ... канд. мед. наук / П. В. Карпов - Сталинград, 1957. - 17 с.
72. Кирилловых, А. С., Андреева, С. Д. Морфофункциональная характеристика поджелудочной железы свиней в пренатальном и раннем постнатальном онтогенезе // «Инновации студентов в области ветеринарной медицины»: мат. межд. науч. -практ. студ. конфер., Троицк, 2011. – С. 38-43.
73. Коваленко, Н. Л. Функциональный элемент печени в норме и патологии // Пат. Физиол. -1984. № 1. - С. 83-89.
74. Ковальчук, В. А. Функциональная морфология печени норков и песцов в условиях гиподинамии при доместикации / В. А. Ковальчук: учебник. М. : Наука, 2001. - 397с.
75. Кузнецов, А. Ф. Свиньи: содержание, кормление и болезни : учеб пособие. 1-е изд. Спб. : Лань, 2007. 544 с.
76. Куликова, Е. П. Морфофункциональные изменения печени и поджелудочной железы у собак при экспериментально вызванной язве желудка :автореф. дис. . . . канд. ветер. наук / Е. П. Куликова - Благовещенск, 2005. - 18 с.
77. Куприянов, В. В. Микроциркуляторное русло / В. В. Куприянов., Я. Л. Караганов, В. И. Козлов. – М. : Медицина, 1975. – 216 с.
78. Кухарева, Е. А., Шпагина, Л. А., Паначева, Л. А., Пятакова, Е. Ф. Состояние системного гемостаза и микроциркуляции в печени при артериальной гипертензии//Вестник Новосибирского государственного университета. Серия: Биология, клиническая медицина. - 2012. - Т. 10. № 1. - С. 69-75.
79. Лапина, Т. И. Морфология печени мелких плотоядных животных / Т. Н. Лапина: учебник. М. : ИРИУС, 1999. - 435с.
80. Лемещенко, В. В. Динамика относительной площади тканевых компонентов и кровеносных сосудов печени у поросят новорожденного периода. / В. В. Лемещенко // Ученые записки УО ВГАВМ. - 2011. – т. 47, вып. 1. - С. 263-265.



81. Лемещенко, В. В. Морфология печени и ее кровеносных сосудов у домашних животных новорожденного периода. / В. В. Лемещенко // Таврический вестник аграрной науки. - 2013. - № 2. - С. 69-73.
82. Лемещенко, В. В. Морфофункциональный статус кровеносных сосудов и тканевых компонентов печени у домашних животных неонатального периода: автореф. дис. . . . д-ра вет. наук / В. В. Лемещенко. - Белая Церковь, 2006.
83. Лимаренко, А. А., Болоцкий, И. А., Баранников, А. И. Болезни свиней : справ. Спб. : Лань, 2008. 640 с.
84. Лобанов, М. А., Петренко, В. С., Насибов, Р. Х. Морфологическая характеристика печени и поджелудочной железы в условиях техногенного вращающегося электрического поля//Журнал анатомии и гистопатологии - 2015. - Т. 4. № 3 (15). - С. 74-75.
85. Логинов, А. С. Клиническая морфология печени / А. С. Логинов, Л. И. Аруин. – М. : Медицина, 1985. – 240 с.
86. Мавлитов, С. С., Применение ультразвукового исследования в комплексной диагностике заболеваний печени у собак: автореф. сис. . . . канд. вет. наук / С. С. Мавлитов -Казань :Б. и., 2001. - 19 с.
87. Магер, С. Н., Дементьева Е. С. Физиология иммунной системы: Учебное пособие. – СПб. : Изд-во «Лань», 2014. – 192 с.
88. Магомедова, Э. Р. Структурно-функциональные показатели развития печени и поджелудочной железы животных в зависимости от типа питания//В сборнике: Современные проблемы ветеринарной практики в АПК - 2016. С. 65-67.
89. Малков, Н. А. Рост диаметра сосудов, васкуляризирующих поджелудочную железу симментальского скота в постнатальном онтогенезе // Исследования по морфологии и физиологии сельскохозяйственных животных: Сб. научн. тр. / Благоевц. СХИ. Благоевщенск, 1981. – С. 8-12.
90. Малофеев, Ю. М., Майдорова, Л. Ю., Рядинская, Н. И., Чебаков, С. Н. Артериальные магистрали большого круга кровообращения у маралов// Вестник Алтайского государственного аграрного университета = 2007. - № 9 (35). - С. 40-45.

91. Малофеев, Ю. М., Рядинская, Н. И. Об экстра- и интраорганных артериях поджелудочной железы у маралов // Актуальные вопросы видовой и возрастной морфологии животных и пути совершенствования преподавания морфологических дисциплин: Материалы междунар. научн. конф. морфл., посв. 60-летию образования каф. норм. анатом. и 80-летию со дня рождения проф. К. А. Васильева. – Улан-Удэ, 1998 – С. 166-168.
92. Мампория, Н. М. Кровеносные сосуды и желчные протоки печени человека / Н. М. Мампория. – Тбилиси: Мецниереба, 1978. – 115с.
93. Масьянов, Ю. Н. Иммуноморфология у поросят-сосунов в норме и при экспериментальной колидиарее: дис. . канд. Вет. Наук / Ю. Н. Масьянов; внивипфит Воронеж, 1992. -210с.
94. Маховых, М. Ю., Особенности строения и кровоснабжения поджелудочной железы собак в онтогенезе: автореф. дис. ...канд. биол. наук / М. Ю. Маховых - Оренбург, 2004. - 22 с.
95. Маянский, Д. Н. Клетка Купфера и система мононуклеарных фагоцитов / Д. Н. Маянский. Новосибирск :Наука, Сиб. отд-ние, 1981. - 172 с. Климов, А. Ф. Анатомия домашних животных. / А. Ф. Климов, А. И. Акаевский. - М. : Издательство: Лань. 2003. - 1040 с.
96. Маянский, Д. Н. Клетка Купфера и система мононуклеарных фагоцитов. - Новосибирск: Наука, 1981.
97. Маянский, Д. Н. Клетки Купфера и патология печени // Патологическая физиология и экспериментальная терапия. 1985. № 4. С. 80-86.
98. Мещеряков, В. А. Макро-и микроморфология венозной системы желудка овец, коз и сайгаков: монография. – Ставрополь: АГРУС, 2009. – 176 с.
99. Мещеряков, В. А. Морфологические особенности воротной вены и внеорганных вен желудка овец, коз и сайгаков // Вестник ветеринарии. – 2012. –Т. 63, №4. – С. 109-110.
100. Митряева, Е. В., Морфология печени кошек в постнатальном онтогенезе: автореф. дис. . . . канд. биол. наук / Е. В. Митряева - Уфа, 2012. - 17 с.

101. Молдавская, А. А., Савищев, А. В. Онтогенетические закономерности формирования поджелудочной железы человека// Астраханский медицинский журнал. - 2010. - Т. 5. № 3. - С. 44-47.

102. Морфофизиология аппарата пищеварения и дыхания у животных / Малофеев Ю. М., Липовских А. А., Силантьева Н. Т. И др. - Барнаул, 1998. -110с.

103. Назарова, М. А. Морфофункциональные особенности строения среднего отдела пищеварительного аппарата некоторых домашних животных. // В сборнике: Современные проблемы ветеринарной практики в АПК; Всероссийскаянаучно-практическая Интернет-конференция практикующих специалистов. - 2016. - С. 61-63.

104. Нарумова, Т. А. Венозный отток из рубца и сетки овец, коз и сайгаков// Приоритетные научные направления: от теории к практике. - 2015. - № 15. - С. 14-18.

105. Нахатова, Е. В., Морфология поджелудочной железы бурятской грубошерстной овцы в постнатальном онтогенезе:автореф. дис. . . . канд. биол. наук / Е. В. Нахатова - Улан-Удэ, 2003. - 21 с.

106. Новикова, М. С. Функциональная анатомия сосудов микроциркуляторного русла и внутриорганных желчевыводящих путей печени в постнатальном онтогенезе в норме и при желчной гипертензии: автореф. дис. ... канд. биолог. наук : 14. 00. 02 / М. С. Новикова. – Санкт-Петербург, 2009. – 24с.

107. Ноздрачев, А. Д. Анатомия кошки. / А. Д. Ноздрачев, Е. Л. Поляков. - СПб. : 1998.

108. Носикова, Т. Ю. Морфология и гистохимия печени / Т. Ю. Носикова: учебное пособие. М. : Медицина, 1995. - 218с.

109. Овчинников, Д. К., Шведов, С. И. Морфологические аспекты артериальной васкуляризации пищеварительного канала пушных зверей клеточного содержания // В сборнике: Современные проблемы анатомии, гистологии и эмбриологии животных V Всероссийская научная Интернет-конференция с международным участием: материалы конференции, посвященной

140-летию кафедры анатомии КГАВМ. ФГБОУ ВПО Казанская государственная академия ветеринарной медицины им. Н. Э. Баумана. - 2014. - С. 140-146.

110. Остренко, В. А. Содержание свиней (приусадебное хозяйство). Донецк :Сталкер, 2002. 109 с.

111. Панов, В. П., Сидорова, М. В., Семак, А. Э., Петровнин, С. В. Сравнительная анатомия позвоночных. Часть II. Висцеральные системы: Учебное пособие. М. :Изд-во РГАУ – МСХА имени К. А. Тимирязева, 2009. 135 с.

112. Петренко, В. М. Варианты строения модуля гемомикроциркуляторного русла / В. М. Петренко // Международный журнал прикладных и фундаментальных исследований. – 2009. - №5 – С. 93-94.

113. Петренко, В. М. К вопросу о структурной организации гемомикроциркуляторного русла / В. М. Петренко // Научный журнал «Успехи современного естествознания». – 2009. - №7 – С. 84-85.

114. Петров, С. В. Прогностическое значение изменений микроциркуляторного русла у больных острым панкреатитом / С. В. Петров, А. Л. Ефимов // Регионарное кровообращение и микроциркуляция. – 2003. - №4 (8) – С. 60-64.

115. Подгорнова, Е. Д. Сравнительное изучение морфологии печени / Е. Д. Подгорнова: учебное пособие. М. : Новая волна, 2005. - 156с.

116. Подпорин, А. А., Особенности строения, кровоснабжения и иннервации поджелудочной железы кошки домашней в постнатальном онтогенезе :автореф. дис. ... канд. биол. наук / А. А. Подпорин- Уфа, 2013. - 22 с.

117. Порошин, К. В., Морфология, васкуляризация и иннервация поджелудочной железы у пушных зверей клеточного содержания: автореф. дис. ... канд. ветеринар. наук / К. В. Порошин - Омск, 2006. - 19 с.

118. Протасевич, И. П. Анатомия артерий поджелудочной железы с целью их микрохирургической коррекции: автореф. дисс. ... док. мед. наук: 14. 00. 02 / И. П. Протасевич; Московский гос. мед. ин-т им. И. М. Сеченова. – М., 1983. – 37 с.

119. Руководство к практическим занятиям по цитологии, гистологии и эмбриологии// Сиразиев, Р. З., Игумнов, Г. А., Цыдыпов, Р. Ц., Малакшинова, Л. М., Коробенко, Е. Н. Улан-Удэ, 2006.

120. Рядинская, Н. И. К вопросу о кровоснабжении поджелудочной железы у маралов // Актуальные проблемы ветеринарного образования: Материалы междунар. научн. конф. – Барнаул, 1998. – С. 79-82.

121. Рядинская, Н. И. Макроморфология поджелудочной железы у марала, пятнистого оленя, лося и косули//Вестник Российского университета дружбы народов. Серия: Агрономия и животноводство. - 2008. - № 3. - С. 87-90.

122. Сак, В. В. Сосуды и нервы печени некоторых домашних животных :автореф. дис. ... канд. биол. наук /В. В. Сак. - Витебск, 1966. - 18 с

123. Сафонов, В. В. Морфофункциональная характеристика печени и 12-перстной кишки у молодняка свиней в норме и при применении селеданта :дис ... кандидата ветеринарных наук / В. В. Сафонов Владимир Валерьевич. - Воронеж, 2009. - 168 с.

124. Серикпаев, Ж. Ж., Алмабаев, Г. Ы. Морфология капилляров печени после ее резекции// Морфология. - 2008. - Т. 133. № 2. - С. 122.

125. Сидоркин, В., Гавриш, В., Егунова, А., Убираев, С. Болезни свиней. Практика ветеринарного врача. М. : Аквариум-Принт, 2011.

126. Сидоров, В. В., Внутриорганный артериальная васкуляризация печени сельскохозяйственных и некоторых диких животных :автореф. дис. ... канд. биол. наук / В. В. Сидоров. - Москва, 1964. - 24 с

127. Силантьева, Н. Т. Желчевыделительная система печени маралов в онтогенезе //Вестник Алтайского государственного аграрного университета - 2016. - № 1 (135). - С. 114-117.

128. Силантьева, Н. Т. Система печеночных вен марала//Вестник Алтайского государственного аграрного университета. - 2005. - № 1 (17). - С. 99-100.

129. Слободяник, В. С. Морфология печени поросят при гепатодистрофии, ее профилактике и терапии препаратами пантотеновой кислоты и карнитином: автореф. ...докт. биол. наук / В. С. Слободяник - Воронеж, 2006.

130. Соколов, В. И., Чумасов, Е. И. Цитология, гистология, эмбиология. – М. : «КолосС», 2004. – 351 с.

131. Сотников, А. А. Особенности строения сфинктера Одди при различных вариантах впадения общего желчного протока и панкреотического протока в 12 - перстную кишку // XI съезд анатомов, гистологов, эмбриологов. - Полтава, 1992. - С. 230.

132. Стародубцев, Е. Г. Закономерности топографии поджелудочной железы и строение ее сосудистого русла: автореф. дисс. ... канд. мед. наук/ Е. Г. Стародубцев – Барнаул, 2001. – 19 с.

133. Табылдиева, Э. К. История изученности поджелудочной железы у млекопитающих //Известия вузов Кыргызстана. - 2013. - № 5. - С. 71-76.

134. Тельцов, Л. П. Периодизация развития свиней в онтогенезе/Л. П. Тельцов, В. А. Кокарев, А. А. Степочкин, Н. Г. Игнатьев// Журнал «Ульяновск-Агро. – Ульяновск, 2008. - С. 30-34.

135. Убашеев, О. И. Анатомо-гистологическая характеристика печени бурятской грубошерстной овцы :автореф. дис. . . . канд. биол. наук : / О. И. Убашеев - Улан-Удэ, 2003. - 22 с.

136. Ульяновская, С. А., Баженов, Д. В. Закономерности развития поджелудочной железы плодов на Северо-Западе России //Морфологические ведомости. - 2013. - № 4. - С. 87-92.

137. Урманов, М. И. Сравнительная и возрастная анатомия печени и внутрипечёночных кровеносных сосудов и желчных протоков позвоночных и человека :автореф. дис. ... докт. мед. наук/ М. И. Урманов. - Л., 1974. - 25с.

138. Хамитова, З. И. Характеристика структуры печени животных и ее изменения под влиянием ферментного препарата / З. И. Хамитова, В. И. Усенко, Р. Р. Муллахметова // Ученые записки Казанской государственной академии ветеринарной медицины им. Н. Э. Баумана — 2013 год, №216.

139. Хрусталева, И. В. и др. *Анатомия домашних животных* / И. В. Хрусталева [и др. ] - М. : Колос, 1994. - 704 с.
140. Чебаков, С. Н. Возрастная архитектура вен, образующих портальную систему у маралов в постнатальном онтогенезе// *Вестник Алтайского государственного аграрного университета*. - 2011. - № 2 (76). - С. 77-80.
141. Чебаков, С. Н. Морфология и кровоснабжение тонкого кишечника маралов в постнатальном онтогенезе: автореф. дис. . . . канд. биол. наук. Барнаул, 1998. - 20с.
142. Чебаков, С. Н. Особенности пупочного и портального кровоснабжения у маралов в пренатальном развитии// *Вестник Алтайского государственного аграрного университета*. - 2015. - № 1 (123). - С. 129-131.
143. Черненко, Н. В. Гемомикроциркуляторное русло печени крысы в норме и после экспериментальной спленэктомии :автореф. дис. ... канд. биол. наук / Н. В. Черненко. - Иваново, 2008.
144. Шавырин, Д. И. Функционально-морфологические изменения в печени плотоядных животных при нарушении обмена :дис. ... канд. вет. наук. / Д. И. Шавырин. - Москва, 2009. - 123 с.
145. Шатрова, Г. Р. Морфология печени собак после комплексной терапии при лечении гельминтозов: дисс. . . . канд. вет. наук. / Г. Р. Шатрова. - Москва, 2004.
146. Шведов, С. И. Морфология кровеносных сосудов органов пищеварительного канала пушных зверей клеточного содержания. Монография / С. И. Шведов, Д. К. Овчинников; - Омск, 2007.
147. Шевченко, А. Д. Динамика абсолютного и относительного роста массы поджелудочной железы овец эдильбаевской породы в онтогенезе// *Политематический сетевой электронный научный журнал Кубанского государственного аграрного университета*. - 2012. - № 79. - С. 106-115.
148. Шевченко, А. Д., Морфофункциональная характеристика поджелудочной железы овец эдильбаевской породы:автореф. дис. ... канд. биол. наук / А. Д. Шевченко - Саранск, 2013. - 26 с.

149. Шкурупий, В. А. Ультраструктура клеток печени при стрессе / В. А. Шкурупий. - Новосибирск: Наука Сибирское отделение, 1989. -144 с.
150. Шмелев, Б. П. Взаимоотношение печёночных вен с ветвями воротной вены и возможность деления печени на зоны // Некоторые вопросы морфологии человека и животных. - Воронеж, 1969. - С. 140 - 142.
151. Шпыгова, В. М. Динамика возрастных изменений толщины стенки левой желудочной и левой желудочно-сальниковой артерий желудка крупного рогатого скота //Известия Оренбургского государственного аграрного университета. 2008. Т. 4. № 20-1. С. 23-25.
152. Шпыгова, В. М., Беляева, И. А., Зайцева, Н. В., Мединцев, А. Е. Ветвление чревной артерии // В сборнике: Актуальные проблемы охраны здоровья животных II международная научно-практическая конференция. - 2004. - С. 86-93.
153. Юрченко, В. П.,Болдак, И. И. Строение протоковых систем печени и поджелудочной железы при различных положениях органов в брюшной полости // XI съезд анатомов, гистологов, эмбриологов. - Полтава, 1992. -С. 281.
154. Bates, C.M. Acute liver failure in Scotland - thirteen year observational study / C.M. Bates, S.S. Davidson, K.J. Simpson // Hepatol. – 2006. – Vol. – 44. – №2. – С.57.
155. Dyce K.M., Sack W.O., Wensing C. J. G. Textbook of Veterinary Anatomy. -Philadelphia, 1987.
156. Evans, H.E. Miller's anatomy of the dog. Philadelphia, 1993.
157. Fausto, N. Liver stem cells / N. Fausto // The liver: Biology and Pathobiology. Third Edition / Ed. By J.M. Arias et al.- N-Y.: RavenPress, 1994. – P. 507-511.
158. Kampfe, L. Leitfaden der Anatomie der Wirbeltiere / L. Kampfe, R. Kittel, J. Klappersteck.- Jena: Veb Gustav Fischer Verlag, 1980.
159. Kan, Z. Liver anatomy: microcirculation of the liver / Z. Kan, D.C. Madoff // Semin internet Radiol. - 2008. - Vol. 25, №2. – P. 77-85.
160. Koch, T. Lehrbuch der Veterinar-anatomie. Jena, 1970, Bd.2.



161. Krahmer, R., Schröder L. Anatomie der Haustiere. S.Hirzel.Verlag Leipzig, 1979.- P.52-52.
162. Lalla, S. Observations on the fine structure of the liver in the camel (Camelusdromedarius) / S. Lalla, W. Drommer // Anat., Hystol., Embryol. – 1997. – 26, №4. – P. 271-275.
163. Lanan, N/ Quantitative histimorphology of liver growth in sheep at prenatal and natal stages / N. Lanan// Anat.Histol.Embryol. – 1996/ - №1. – P. 43-48.
164. Lypez-Andujar, R. Lessons learned from anatomic variants of the hepatic artery in 1081 transplanted livers / R. Lypez-Andujar, A. Moya, E. Montalva, // LiverTranspl. – 2007/ - V/13/ - №10. – P. 1404-1414.
165. Miller M.E., Christensen G.C., Howard E.E. Anatomy of the dog. Philadelphia, 1964.
166. Schummer, A., Seiferle. Lehrbuch der anatomiehaustiere. Band II. Eingeweide. 6. Aufl. Parey, Berlin, Hamburg, 1987.- P. 386 – 437.
167. Aughey E., Frye F.L. Comparative Veterinary Histology with Clinical Correlates. Manson Publishing Ltd, 2001. 296 p.