

На правах рукописи

Захаров Артём Юрьевич

**ЛЕЧЕНИЕ ТРАВМАТИЧЕСКИХ ПОВРЕЖДЕНИЙ СУХОЖИЛЬНО-
СВЯЗОЧНОГО АППАРАТА ДИСТАЛЬНЫХ ОТДЕЛОВ ГРУДНЫХ
КОНЕЧНОСТЕЙ ЛОШАДИ КОМБИНИРОВАННЫМ МЕТОДОМ**

06.02.04 – ветеринарная хирургия

АВТОРЕФЕРАТ

диссертации на соискание учёной степени
кандидата ветеринарных наук

Санкт-Петербург–2021

Работа выполнена на кафедре общей и частной хирургии имени К.И. Шакалова Федерального государственного бюджетного образовательного учреждения высшего образования «Санкт-Петербургский государственный университет ветеринарной медицины»

Научный руководитель – **Стекольников Анатолий Александрович**, доктор ветеринарных наук, профессор, академик РАН, заведующий кафедрой общей и частной хирургии им. К.И. Шакалова ФГБОУ ВО «Санкт-Петербургский государственный университет ветеринарной медицины»

**Официальные
оппоненты:**

Концевая Светлана Юрьевна, доктор ветеринарных наук, профессор, профессор кафедры управления АПК и сельскими территориями ФГБОУ ДПО «Российская академия кадрового обеспечения агропромышленного комплекса»;

Чернигова Светлана Владимировна, доктор ветеринарных наук, доцент, профессор кафедры диагностики, внутренних незаразных болезней, фармакологии, хирургии и акушерства ФГБОУ ВО «Омский государственный аграрный университет имени П.А. Столыпина».

Ведущая организация: ФГБОУ ВО «Новосибирский государственный аграрный университет».

Защита диссертации состоится «10» февраля 2022 года в 11.00 часов на заседании диссертационного совета Д 220.059.05 на базе Федерального государственного бюджетного образовательного учреждения высшего образования «Санкт-Петербургский государственный университет ветеринарной медицины» по адресу: 196084, Санкт-Петербург, ул. Черниговская, д. 5, тел/факс (812)388-36-31.

С диссертацией можно ознакомиться в библиотеке ФГБОУ ВО СПбГУВМ по адресу: 196084, Санкт-Петербург, ул. Черниговская, д. 5, и на официальном сайте <http://www.spbguvvm.ru>.

Автореферат размещен на сайтах: ВАК при Министерстве науки и высшего образования РФ: <https://vak.minobrnauki.gov.ru> «7» декабря 2021 г. и ФГБОУ ВО СПбГУВМ: <http://www.spbguvvm.ru> «7» декабря 2021 г.

Автореферат разослан «___» _____ 2021 г.

Учёный секретарь

диссертационного совета

Кузнецова Татьяна Шамильевна

ВВЕДЕНИЕ

Актуальность темы. С древнейших времён лошадь играла важную роль в жизни человека, однако последние десятилетия снизилось её хозяйственное значение и наибольшее развитие получило спортивное коневодство. Конный спорт активно развивается в большинстве стран мира, в том числе и в России. В связи с этим увеличивается спрос на спортивных лошадей, растёт численность конепоголовья. Наиболее зрелищными и трудными видами конного спорта являются конкур и троеборье, требующие длительной и упорной подготовки спортсмена и лошади. Передвижение по пересечённой местности, преодоление препятствий сопряжены с различными травмами, что может ограничить спортивную эксплуатацию лошади.

По статистике, травматизм спортивных лошадей может достигать 86% от общего числа заболеваний незаразной этиологии, 36% которых приходится на травмы сухожильно-связочных структур (Бабаков Н.В., 2017).

По данным некоторых авторов, травмы поверхностного сгибателя пальца регистрируются в 44% случаев всех травм сухожилий флексоров грудной конечности, повреждения глубокого сгибателя пальца отмечаются в 34% случаев, третьего межкостного мускула - в 18% и добавочной головки глубокого сгибателя пальца - в 4% случаев (Семёнов Б.С., Гусева В.А, Рыбин Е.В., Кузнецова Т.Ш., 2018). Таким образом, травмы глубокого сгибателя пальца находятся на втором месте среди патологий группы флексоров грудной конечности лошади. Восстановление животных после травмы требуется в максимально короткие сроки, однако скорость заживления сухожилий очень мала, что связано с гистологическими особенностями строения плотной соединительной ткани сухожилия и системы её кровоснабжения (Васильев Ю.Г., 2013).

В связи с этим разработка и применение новых методов терапии лошадей с травмами сухожильно-связочного аппарата дистального отдела конечностей является актуальным направлением научных исследований.

Одним из методов лечебного воздействия на организм лошади стала

экстракорпоральная ударно-волновая терапия. По данным многих авторов, данный метод хорошо зарекомендовал себя при лечении острых и хронических тендинитов различной этиологии (Бганцева Ю.С., Кузнецова Т.Ш., Семенов Б.С., 2018). Ударно-волновая терапия обладает целым рядом достоинств, среди которых малая инвазивность, в сравнении с хирургическими методами лечения, при сопоставимой эффективности воздействия (Crowe O.M., Dyson S.J., Wright I.M., Schramme M.C., Smith R.K., 2004).

Вторым заслуживающим внимания методом стала терапия концентрированной тромбоцитарной плазмой, которая повышает число факторов заживления в области травмы, восстанавливая процесс регенерации повреждённой ткани, способствует лучшей структурной организации коллагена в области сухожильного дефекта. Тромбоцитарная плазма повышает метаболизм и улучшает восстановление физических свойств повреждённой ткани (Bosch G., van Schie H.T., de Groot M.W., Cadby J.A., van de Lest C.H., Barneveld A., van Weeren P.R., 2010).

Учитывая широкое распространение травматических повреждений сухожильно-связочного аппарата у лошадей и трудности, связанные с их лечением, считаем актуальным направлением исследований сочетанное применение ударно-волновой терапии и плазмы, обогащённой тромбоцитами в терапии данного вида животных.

Цель исследования – разработать способ комбинированного применения экстракорпоральной ударно-волновой терапии и аутоплазмы, обогащённой тромбоцитами для лечения лошадей с травматическими повреждениями сухожильно-связочного аппарата дистального отдела грудной конечности и установить уровень его эффективности.

Задачи исследования:

- на основании морфологических исследований установить безопасные режимы ударно-волновой терапии при воздействии на сухожилие лошади;

- исследовать возможность активации тромбоцитов путем их акустического разрушения, как *in vitro*, так и в живой ткани;
- определить оптимальные настройки аппарата ударно-волновой терапии Astar Impactis-M для комбинированного (аутоплазма, обогащенная тромбоцитами+УВТ) метода лечения заболеваний сухожильно-связочного аппарата дистальных отделов грудных конечностей лошади;
- применить комбинированный метод лечения заболеваний сухожильно-связочного аппарата конечностей лошади в клинической практике;
- провести анализ эффективности комбинированного метода лечения заболеваний сухожильно-связочного аппарата конечностей лошадей.

Научная новизна исследовательской работы. При выполнении научных исследований нами был определён комплекс диагностических исследований лошадей с травматическими повреждениями сухожильно-связочного аппарата дистального отдела грудной конечности с использованием рентгенологических ультразвуковых методов, ультрасонографии и инфракрасной термографии. Проведена оценка воздействия направленной экстракорпоральной ударно-волновой терапии на различные органы и ткани, выяснена возможность активации аутоплазмы, обогащённой тромбоцитами, при помощи экстракорпоральной ударно-волновой терапии (ЭУВТ). Впервые разработаны и внедрены протоколы комбинирования ЭУВТ и тромбоцитарной плазмы для лечения лошадей с травматическими повреждениями сухожильно-связочного аппарата дистального отдела грудной конечности.

Теоретическая и практическая значимость работы. Ветеринарной медицине предложен научно обоснованный комбинированный метод лечения спортивных лошадей с травматическими повреждениями сухожильно-связочного аппарата дистального отдела грудной конечности с использованием ЭУВТ и обогащённой тромбоцитарной плазмы. Даны практические рекомендации по диагностике заболеваний сухожильно-

связочного аппарата у лошадей.

Внедрение результатов исследования. Результаты научно-исследовательской работы используются в учебном процессе дисциплины «Общая и частная хирургия» СПбГУВМ, в лечебном процессе на конезаводе «Георгенбург» г. Черняховск Калининградской области, а также в лечебном процессе ветеринарной службы «Захаров и Фарафонтова».

Методология и методы исследования. В основе проведённой научной работы лежит комплексный методологический подход к диагностике и лечению лошадей с травматическими повреждениями сухожильно-связочного аппарата дистального отдела грудной конечности. В научной работе использованы физикальные, клинические, биохимические, гистологические и современные визуальные методы исследований. Обосновано применение комплексной терапии лошадей, включающей сочетание ЭУВТ и аутоплазмы, обогащённой тромбоцитами, при патологиях сухожильно-связочного аппарата дистального отдела грудной конечности.

Основные положения, выносимые на защиту:

- безопасные режимы воздействия экстракорпоральной ударно-волновой терапии на сухожилие;
- режимы воздействия экстракарпоральной ударно-волновой терапии для активации тромбоцитов в толще сухожилий сгибателей дистальных отделов грудной конечности лошади;
- оптимальные режимы настройки аппарата ударно-волновой терапии Astar Impactis-M для лечения травматических повреждений сухожильно-связочного аппарата лошадей в комбинации с тромбоцитарной аутоплазмой;
- результаты применения комбинированной методики для лечения травматических повреждений сухожильно-связочного аппарата дистальных отделов грудной конечности лошади;

Степень достоверности и апробации результатов. Степень достоверности исследований подтверждается при помощи использования современных методик диагностики с использованием сертифицированного

оборудования. Также проводилась обработка полученных данных при помощи статистического анализа с помощью персонального компьютера на программе BioStat Professional 2007.

Личный вклад соискателя. Диссертационная работа включает в себя результаты исследований, проведённых в период с 2018 по 2021 годы. Соискателем учёной степени самостоятельно сформирована цель и поставлены задачи исследовательской работы. Соискателем лично составлен план научной работы. Все исследования в рамках диссертационной работы проводились лично соискателем. Лично проведён анализ лабораторных и клинических данных, а также написаны статьи и подготовлены доклады к выступлениям на конференциях. Выводы и предложения сформулированы при консультативной помощи научного руководителя доктора ветеринарных наук, профессора, академика РАН Стекольников А.А. Личный вклад соискателя при выполнении диссертации составляет 90%

Соответствие работы паспорту научной специальности. Работа соответствует паспорту научной специальности 06.02.04 – ветеринарная хирургия.

Объём и структура диссертации. Диссертационная работа изложена на 129 страницах компьютерного текста с приложениями. Она состоит из анализа современного состояния лечения травматических повреждений сухожильно-связочного аппарата дистальных отделов грудных конечностей лошади, включающего обзор литературы по теме, результатов собственных исследований, которые включают материалы и методы исследования, результаты собственных исследований, практических предложений, оценки перспектив дальнейшей разработки темы исследования, заключения, выводов, списка литературы, включающего 165 источник, в том числе 91 отечественных и 74 зарубежных авторов. Диссертация содержит 16 таблиц, 38-макро и микрофотографий.

ОСНОВНОЕ СОДЕРЖАНИЕ РАБОТЫ

Материалы и методы

Научные исследования по написанию диссертационной работы

проводились на кафедре общей и частной хирургии ФГБОУ ВО «Санкт-Петербургский государственный университет ветеринарной медицины» в период с 2018 по 2021 годы. Клинические эксперименты и анализ ретроспективных данных заболеваемости проводился на базе конноспортивных клубов Ленинградской и Калининградской областей.

Рентгенологическое исследование проводилось на аппарате Eсо Ray Orange-1060HF с использованием портативной панели-детектора PZ Medical 1417.

Ультразвуковая диагностика осуществлялась на портативном аппарате Mindrey DP-50 с применением микроконвексного и высокочастотного линейного датчика.

Гематологический анализ проводился в лаборатории кафедры общей и частной хирургии «ФГБОУ ВО СПбГУВМ» на автоматическом 3 Diff анализаторе Nihon Kohden MEK-6500K.

Изготовление и исследование гистологических препаратов проводилось на кафедре биологии, экологии и гистологии ФГБОУ ВО «СПбГУВМ». Для приготовления гистологических препаратов использовалась стандартная методика. Окраска гистологических препаратов производилась по методикам Ван Гизон, Грам-Вейгерт и ШИК реакция.

В процессе работы были обследованы на предмет наличия заболеваний травматической этиологии сухожилий группы сгибателей дистального отдела грудной конечности 142 лошади с хромотой, из которых для проведения клинических испытаний были отобраны 20 животных (таблицы 1, 2).

Принципом отбора животных в экспериментальную и контрольную группы служило наличие хромоты, вызванной травматическим повреждением сухожильно-связочного аппарата дистальных отделов грудных конечностей, в хронической стадии (таблица 3). Данный факт очень важен, так как применение ударно-волновой терапии в острую стадию воспаления противопоказан. В большинстве случаев в эту группу входили животные, у которых с момента травмы прошло 6-8 недель.

Таблица 1. Данные о контрольной группе животных

№	Порода	Пол	Год рождения
1	Ганноверская	Мерин	2014
2	Ганноверская	Мерин	2008
3	Голштинская	Жеребец	2005
4	Тракененская	Кобыла	2010
5	Тракененская	Мерин	2011
6	Тракененская	Мерин	2009
7	Голландская тепловая	Мерин	2009
8	Метис	Мерин	2015
9	Метис	Кобыла	2016
10	Метис	Мерин	2012

Таблица 2. Данные об экспериментальной группе животных

№	Порода	Пол	Год рождения
11	Метис	Мерин	2011
12	Тракененская	Кобыла	2015
13	Метис	Мерин	2007
14	Метис	Мерин	2013
15	Ганноверская	Жеребец	2009
16	Ахалтекинская	Кобыла	2016
17	Буденновская	Кобыла	2004
18	Тракененская	Мерин	2009
19	Метис	Мерин	2006
20	Метис	Мерин	2012

Таблица 3-Характеристика заболеваний лошадей опытной группы

Локализация патологии	N (%)	Количество
Сухожилие поверхностного сгибателя пальца	55%	11
Сухожилие глубокого пальцевого сгибателя	10%	2
Добавочная головка сухожилия глубокого пальцевого сгибателя	35%	7

Определение топографии оптимальных зон воздействия ударно-волновой терапии на поверхностный и глубокий сгибатели пальцев грудной конечности проводили путём комплексного исследования, включающего следующие методики: тонкое анатомическое препарирования, морфометрии и вазорентгенографии. Материалом для данного исследования послужили дистальные участки грудных конечностей пяти лошадей разного пола и возраста, отсечённые по границе верхней трети голени.

Для оценки возможности усиления регенеративной способности сухожилия при помощи плазмы, обогащённой тромбоцитами, нами был проведён лабораторный эксперимент на кроликах. Для этого нами была получена плазма кроликов, обогащённая тромбоцитами до концентрации $1000 \times 10^3/\text{мкл} (+/-10 \times 10^3/\text{мкл})$. После чего данный препарат в объёме 0,1 мл был введён в заранее травмированное ахиллово сухожилие на левой конечности 5 кроликов калифорнийской породы в возрасте 1,5 лет различной половой принадлежности. В контрольной группе также находились 5 кроликов калифорнийской породы различного пола в возрасте 1,5 лет.

В ходе научной работы нами была применена новая комбинированная методика лечения сухожильно-связочного аппарата лошадей. Обогащённая тромбоцитами до концентрации $1000 \times 10^3/\text{мкл} (+/-10 \times 10^3/\text{мкл})$ плазма вводилась под контролем ультрасонографии в область патологии сухожилий-сгибателей дистальных отделов грудной конечности лошадей. Далее

производилась её активация при помощи ударно-волновой терапии при настройках аппарата: давление – 0,2 МПа, частота импульсов - 10 Гц, количество импульсов – 2500. В экспериментальной группе находилось 10 животных различного пола и возраста.

ОСНОВНЫЕ РЕЗУЛЬТАТЫ ИССЛЕДОВАНИЯ

Одним из первых этапов нашей научной работы стало исследование воздействия ударной волны на сухожилия, так как для проведения лечения нам было необходимо точно установить режим настройки аппарата, при котором мы можем оказать воздействие на ткани ударной волной необходимой силы для достижения разрушения введённых тромбоцитов и при этом не нарушить структуру сухожилия (таблица 5). Для этого нами был проведён эксперимент на кадаверном материале. Мы произвели воздействие ударной волной на заранее отпрепарированное сухожилие поверхностного сгибателя пальца лошади при различных режимах настройки аппарата.

Таблица 5-Режимы настройки аппарата ударно-волновой терапии

Давление МПа	в	Количество импульсов	Частота импульсов в Гц
0,2		2500	10
0,25		2500	10
0,3		2500	10

Оценка полученных результатов проводилась в сравнении с гистологическими срезами сухожилия, не подвергавшимся воздействию ударной волны (рисунок 1).

На рисунке 2 представлен фотоснимок гистологического среза сухожилия после воздействия ударной волны при следующих настройках аппарата: давление-0,3 МПа, количество импульсов 2500, частота импульсов 10 Гц.

На данном препарате наблюдается неравномерное расположение коллагеновых волокон сухожильного типа с признаками разрывов и разволокнения с образованием мелких воздушных полостей между пучками волокон.

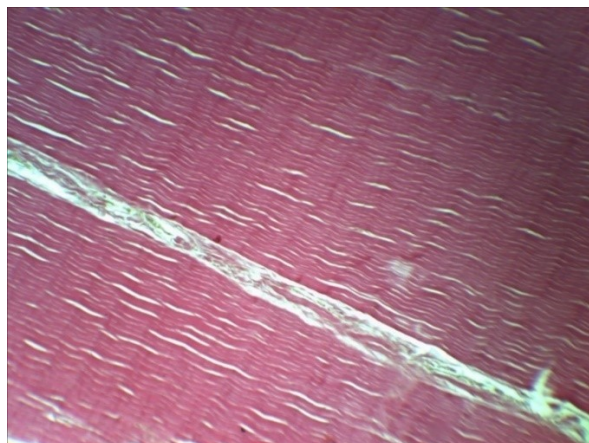


Рисунок 1 – Гистологический срез сухожилия поверхностного сгибателя пальца лошади до воздействия ударной волной, окраска по Ван Гизон, ув. $\times 1500$

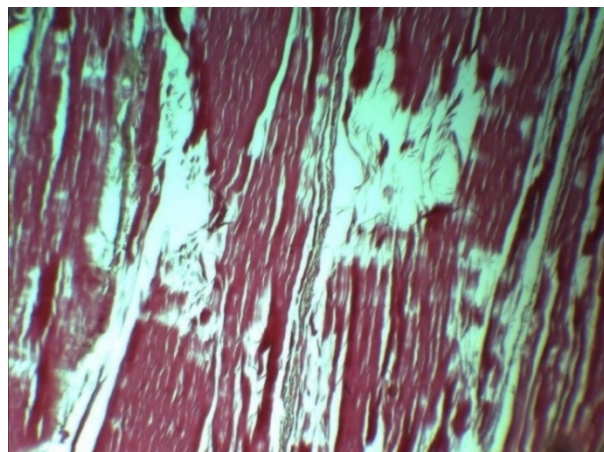


Рисунок 2 – Гистологический срез сухожилия поверхностного сгибателя пальца лошади после воздействия УВТ (0,3 МПа, 2500 импульсов, 10 Гц), окраска по Ван Гизон, ув. $\times 1500$

Такая картина свидетельствует о том, что произошло значительное нарушение структуры коллагеновых волокон, а также их разрушение, что определяет данный режим как неприемлемый для применения в клинической практике при лечении тендинитов.

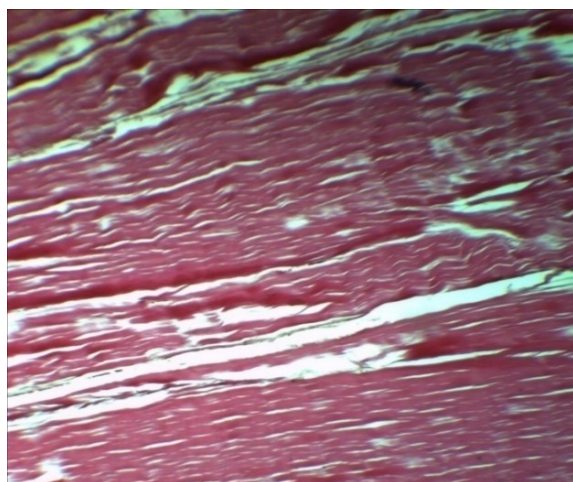


Рисунок 3–Гистологический срез сухожилия поверхностного сгибателя пальца лошади после воздействия УВТ (0,25 МПа, 2500 импульсов, 10 Гц), окраска по Ван Гизон, ув. $\times 1500$

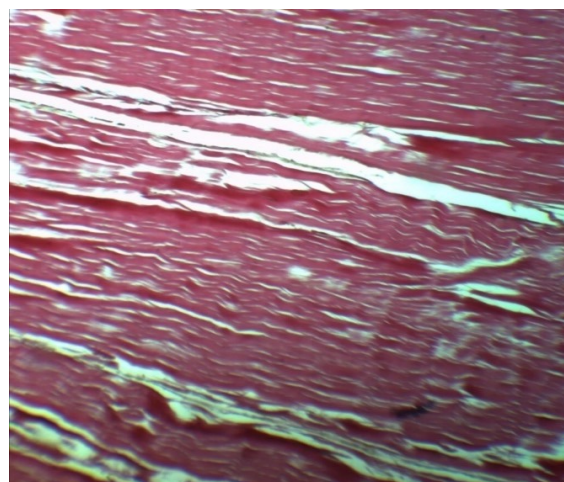


Рисунок 4–Гистологический срез сухожилия поверхностного сгибателя пальца лошади после воздействия УВТ (0,2 МПа, 2500 импульсов, 10 Гц), окраска по Ван Гизон, ув. $\times 1500$

На рисунке 3 представлена фотография гистологического среза сухожилия после воздействия УВТ при настройках аппарата: 2500 импульсов, 0,25 МПа, 10 Гц. На данном снимке также видно существенное разволокнение, разрывы волокон коллагена и наличие значительных воздушных полостей. После оценки данного гистологического среза нами был сделан вывод о том, что давление 0,25 МПа тоже является излишним и не пригодно для применения в комбинированной методике.

Далее мы понизили давление ещё на 0,05 МПа и провели воздействие ударной волной в количестве 2500 импульсов при частоте 10 Гц (рисунок 4).

На представленном срезе наблюдается отсутствие выраженного нарушения структуры сухожилия, не наблюдается разрыва коллагеновых волокон, имеется лишь незначительное количество воздушных полостей. Из чего мы делаем вывод о возможности применения данного режима на опытной группе животных.

Следующим этапом перед применением комбинированной методики было выявление режима настройки аппарата ударно-волновой терапии, позволяющего максимально эффективно произвести активацию плазмы после её введения в толщу сухожилия в районе патологического очага.

Для этого мы смоделировали данную манипуляцию на кадаверном материале. Мягкостенный сосуд был помещён за естественные преграды в конечности лошади и проведено воздействие ударной волной при различных режимах настройки аппарата, с учётом ранее полученных результатов, оптимальным режимом настройки являлось давление – 0,2 МПа, количество импульсов 2500 и частота 10 Гц. Мы применили данный режим в нашем эксперименте с тромбоцитарной плазмой, так как практического смысла превышения данного порога по результатам предыдущего эксперимента не было, а понижение силы ударной волны априори приведёт к меньшему уровню разрушения тромбоцитов, что негативно скажется на эффективности активации и скорости высвобождения факторов заживления.

Оценка полученных результатов производилась при помощи микроскопии мазка плазмы, обогащённой тромбоцитами, с окраской Дифф-Квик. При этом также производилось сравнение с мазком обогащённой

плазмы, не подвергавшейся воздействию ударной волны (рисунок 5).

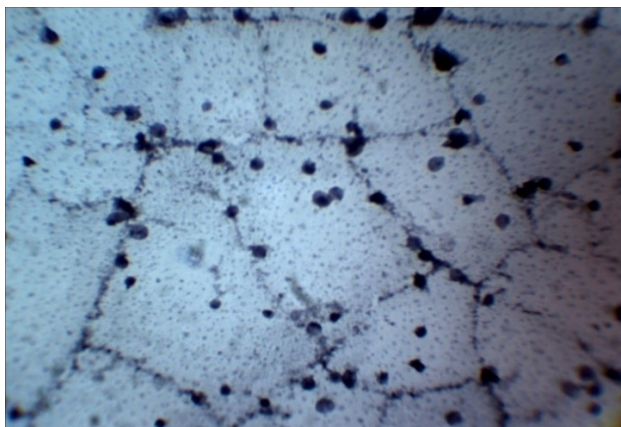


Рисунок 5– Мазок плазмы, обогащённой тромбоцитами, окраска Дифф-Квик, ув. $\times 400$

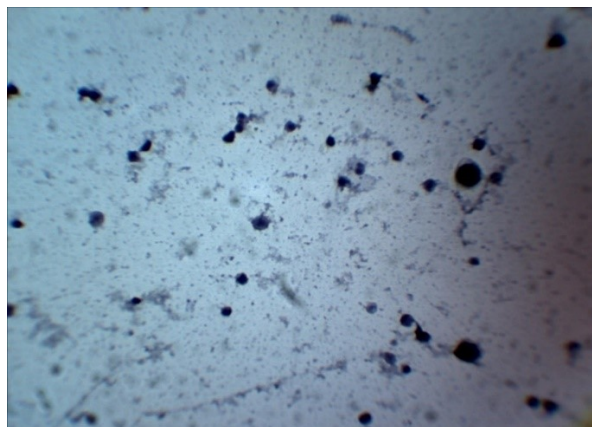


Рисунок 6 – Мазок плазмы, обогащённой тромбоцитами, после воздействия ударными волнами, окраска Дифф-Квик, ув. $\times 400$

На мазке тромбоцитарной плазмы, не подвергавшейся воздействию ударной волны, видно значительное количество целых тромбоцитов, скопление клеточных конгломератов, а также наличие нитей фибрина в мазке. Высвобождение факторов заживления из такой плазмы будет происходить значительно медленнее.

Микроскопическая картина препарата, приготовленного аналогичным способом, но из плазмы, подвергшейся воздействию ударной волны, выглядит иначе (рисунок 6). Количество целых тромбоцитов значительно меньше, разрушены клеточные конгломераты, отсутствуют нити фибрина, присутствуют части разрушенных тромбоцитов. По результатам данного исследования мы можем сделать вывод о том, что при режиме воздействия ударной волной при режиме настройки аппарата с давлением 0,2 МПа, количеством импульсов 2500 и частотой волн 10 Гц происходит активация плазмы, и данный режим настройки оптимально подходит для применения в комбинированной методике.

Действующим веществом в плазме, обогащённой тромбоцитами (PRP), являются факторы роста, содержащиеся в тромбоцитах. Для получения необходимого терапевтического эффекта необходимо провести высвобождение факторов заживления из тромбоцитов, то есть активацию PRP.

В настоящее время самым распространённым способом активации PRP

является применение растворов кальция. Но в случае лечения сухожильно-связочного аппарата лошадей, как правило, объём вводимой жидкости существенно ограничен. При этом считается, что количество тромбоцитов за одну инъекцию должно быть не меньше 300,0 млн или 0,3 мл при концентрации 1,0 млн\мкл. Соответственно, вполне логичным является вывод о том, что применение дополнительных растворов приводит к понижению концентрации тромбоцитов в единице объёма вводимой плазмы. Поэтому разработка методики активации PRP физическим методом является актуальной.

Для достижения поставленной цели нами была получена плазма лошадей, обогащённая тромбоцитами до концентрации 1,0 млн/мкл. Обогащённая тромбоцитами плазма (PRP) была помещена в специальную пробирку с мягкой стенкой по плотности приближённую к мягким тканям животного. После чего на пробирку, наполненную PRP до 1 мл произвели воздействие аппаратом ударно-волновой терапии (Impactis M) при настройках 0,2 МПа, 2000 импульсов и частоте 10,0 Гц. Контрольную пробирку методом УВТ не обрабатывали. После обработки опытные и контрольные пробирки центрифугировали при 3000 оборотах в минуту в течение 5 минут. Далее в надосадочной жидкости контрольной и опытной групп определяли содержание МСМ.

Таблица 6 - Исследование молекул средней массы (МСМ) в PRP после активации

№	Условия эксперимента	Количество МСМ, выраженное в условных единицах($E^* \times 1000$)		
		280 нм (Ароматические аминокислоты)	254 нм (пептиды)	230 нм (рибонуклеиды)
1	Чистая плазма	690±25	730±23**	860±31
2	Сыворотка, полученная после активации свёртывания чистой плазмы ионами кальция	790±35	720±41**	660±28
3	Плазма с тромбоцитами	800±45	820±**	770±43
4	Сыворотка, полученная после активации свертывания тромбоцитарной плазмы ионами кальция	980±67	1300±71**	1130±73

5	Бесклеточная плазма, полученная после отделения центрифугированием тромбоцитов, обработанных аппаратом УВТ	980±73	980±55**	900±70
* - Экстинкция при светофильтрах разной оптической плотности; ** - P <0,05				

Результатами исследования установлено, что в надосадочной жидкости опытной пробы повышается количество МСМ (таблица 6).

Результаты лабораторного эксперимента по оценке регенеративного воздействия плазмы, обогащённой тромбоцитами, на сухожилия. В результате проведённого эксперимента нам удалось оценить эффективность плазмы, обогащённой тромбоцитами, на регенеративную функцию сухожилия. Гистологическое исследование сухожилий кроликов после введения плазмы показало, что дифференцировка структуры сухожилия и образование соединительно-тканых рубцов на месте разрывов сухожильных волокон происходит на 33% быстрее, чем без её использования.

Для наглядности эксперимента нами представлены гистологические срезы здорового сухожилия кролика (рисунок 7), на которых продемонстрированы плотные, оформленные, параллельно уложенные, коллагеновые волокна сухожильного типа, без видимых нарушений.



Рисунок 7 – Гистологический срез здорового ахиллова сухожилия кролика, окраска по Ван-Гизон, увеличение ×1000




Рисунок 8 – Гистологический срез повреждённого ахиллова сухожилия кролика, окраска по Ван-Гизон, увеличение ×1000



Рисунок 9 - Гистологический срез сухожилия кролика в экспериментальной группе спустя 2 недели, окраска гематоксилином и эозином, ув. $\times 1000$. Красным цветом отмечено скопление клеток рыхлой соединительной ткани

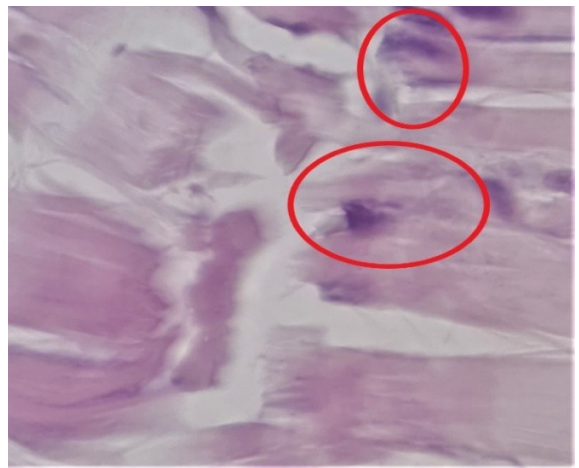


Рисунок 10 - Гистологический срез сухожилия кролика в контрольной группе спустя 2 недели, окраска гематоксилином и эозином, ув. $\times 1000$. Красным цветом отмечено скопление клеток рыхлой соединительной ткани

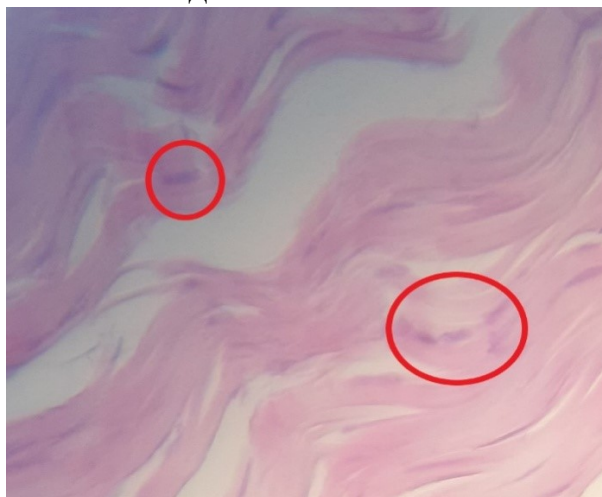


Рисунок 11 - Гистологический срез сухожилия кролика в экспериментальной группе спустя 1 месяц, окраска гематоксилином и эозином, ув. $\times 1000$. Красным цветом отмечено скопление клеток рыхлой соединительной ткани

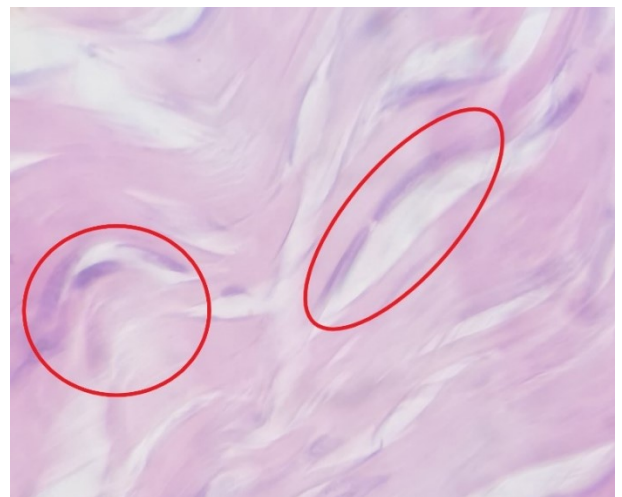

Рисунок 12 - Гистологический срез сухожилия кролика в контрольной группе спустя 1 месяц, окраска гематоксилином и эозином, ув. $\times 1000$. Красным цветом отмечено скопление клеток рыхлой соединительной ткани

На гистологических срезах повреждённых сухожилий кроликов наблюдаются рыхлые, плохо оформленные волокна соединительной ткани с нарушением параллельной направленности и прерыванием сухожильных волокон (рисунок 8).

Первое гистологическое исследование для оценки области поражения

сухожилия в экспериментальной и контрольной группах проводилось через 2 недели после травмы. Плазму, обогащённую тромбоцитами, вводили в область патологии в день повреждения. На рисунке 9 представлен гистологический срез сухожилия, полученный от животного из опытной группы. На рисунке 10 продемонстрировано сухожилие животного из контрольной группы. Второе исследование производилось спустя 1 месяц после нанесения травматического повреждения и введения плазмы, обогащённой тромбоцитами (рисунки 11, 12).

Результаты лечения животных в контрольной группе. В контрольной группе находилось 10 животных (таблица 7). Всем им было проведено лечение при помощи ударно-волновой терапии без применения плазмы, обогащённой тромбоцитами. Лечение проводилось в 4 сеанса с промежутком в 1 неделю. В контрольную группу были отобраны животные, имевшие хронический тендинит. Животные с острой травмой участие в эксперименте не принимали.

Таблица 7 – Степень хромоты животных в контрольной группе до и после лечения ЭУВТ

№ животного	Порода	Пол	Год рождения	Степень хромоты	
				До лечения	После лечения
1	Ганноверская	Мерин	2014	2/5	1/5
2	Ганноверская	Мерин	2008	3/5	1/5
3	Голштинская	Жеребец	2005	2/5	2/5
4	Тракененская	Кобыла	2010	3/5	1/5
5	Тракененская	Мерин	2011	2/5	2/5
6	Тракененская	Мерин	2009	2/5	1/5
7	Голландская теплокровная	Мерин	2009	3/5	1/5
8	Метис	Мерин	2015	4/5	3/5
9	Метис	Кобыла	2016	2/5	0/5
10	Тракененская	Жеребец	2007	2/5	1/5

Из данных таблицы 7 мы видим, что у 80% животных произошло значительное снижение степени хромоты, у 10% хромота прошла полностью и не

проявлялась ни при каких условиях, и у 10% хромота не изменилась никак.

При этом во всех случаях в первые двое суток отмечено значительное обезболивание и закономерное снижение степени хромоты, после двух суток анальгезии хромота возникала вновь, но уже с меньшей силой. Это можно связать с действием частичного анальгетического эффекта от процедуры.

Факт того, что хромота после прохождения курса лечения не проходила полностью можно объяснить периодом наблюдения: один месяц — это маленький срок для заживления сухожилия и оценки конечного результата лечения, особенно в случае использования монотерапии.

Что касается 10% случаев, в которых не произошло никаких улучшений, стоит обратить внимание на условия содержания и темперамент животного. В процессе лечения травматических повреждений сухожилия необходимо строго соблюдать моцион и не превышать рекомендованный уровень нагрузок. В случае с данным животным эти требования не выполнялись. В фазу анальгезии животное испытывало повышенные нагрузки на сухожилие, что препятствовало процессу заживления.

В экспериментальной группе находилось 10 животных с травматическими заболеваниями глубокого и поверхностного сгибателя пальцев грудной конечности. Всем им было проведено лечение при помощи комбинированной методики (таблица 8).

Таблица 8 – Степень хромоты животных в экспериментальной группе до и после лечения при помощи комбинированной методики

№ животного	Порода	Пол	Год рождения	Степень хромоты	
				До лечения	После лечения
11	Метис	Мерин	2011	2/5	0/5
12	Тракененская	Кобыла	2015	3/5	1/5
13	Метис	Мерин	2007	3/5	2/5
14	Метис	Мерин	2013	1/5	0/5
15	Ганноверская	Жеребец	2009	2/5	1/5
16	Ахалтекинская	Кобыла	2016	3/5	3/5
17	Буденновская	Кобыла	2004	2/5	1/5
18	Тракененская	Мерин	2009	2/5	0/5
19	Метис	Мерин	2006	2/5	3/5
20	Метис	Мерин	2012	3/5	1/5

Оценка качества лечения при помощи комбинированной методики оценивалась по изменению степени хромоты спустя месяц после начала лечения, так же, как и в группе контроля (таблица 8).

В 30% случаев хромота у животных ушла полностью. У 50% животных произошло значительное снижение степени хромоты. В 10% случаев степень хромоты осталась неизменной. И у 10% животных произошло усиление хромоты на 1 балл.

В качестве дополнительного метода исследования для оценки системного воздействия комбинированной методики на организм животного нами был проведён клинический анализ крови животных до и после проведения лечения (таблица 9).

Таблица 9 - Результаты клинического исследования крови

Показатель	Норма	Результат до лечения	Результат после лечения
Лейкоциты ($\times 10^9/\text{л}$)	5,4-14,3	$7,3 \pm 0,7$	$6,5 \pm 0,6$
Эритроциты ($\times 10^{12}/\text{л}$)	6,8-12,9	$7,82 \pm 0,4$	$7,45 \pm 0,4$
Гематокрит (%)	32,0-53,0	$37,3 \pm 3,1$	$35,2 \pm 3,0$
Тромбоциты ($\times 10^3/\text{мкл}$)	20-350	$103 \pm 26,9$	$106 \pm 27,1$
Лимфоциты ($\times 10^9/\text{л}$)	1,6-6,5	$1,9 \pm 0,2$	$2,1 \pm 0,1$
Гемоглобин (г/л)	110-190	$121 \pm 12,8$	$128 \pm 12,9$

Из данных таблицы 9 мы видим, что статистически значимых изменений в результатах клинического исследования крови до и после проведённого лечения не обнаружены. Значительное отклонение отдельных показателей крови наблюдалось лишь в единичных случаях и не может быть статистически связано с травматическим повреждением сухожильно-связочного аппарата дистальных отделов конечностей лошади или/и проведённым лечением.

ЗАКЛЮЧЕНИЕ

Главной целью нашего исследования было установление уровня эффективности применения комбинации экстракорпоральной ударно-волновой терапии и аутоплазмы, обогащённой тромбоцитами, для лечения травматических повреждений сухожильно-связочного аппарата дистальных отделов конечности лошади. Была всесторонне изучена комбинированная методика сочетания экстракорпоральной ударно-волновой терапии и плазмы, обогащённой тромбоцитами. Методики изучались нами как вместе, так и в форме монотерапии. Определены безопасные с ангиологической точки зрения зоны воздействия экстракорпоральной ударной волной на сухожильно-связочный аппарат дистальных

отделов конечности лошади. Нами были опробованы различные и определены оптимальные настройки аппарата ударно-волновой терапии для воздействия на сухожильно-связочный аппарата дистальных отделов грудных конечностей лошади и применения в комбинации с плазмой. Удалось смоделировать и оценить возможность активации плазмы, обогащённой тромбоцитами, в толще структуры сухожилия. Разработана и изучена методика активации плазмы, обогащённой тромбоцитами, при помощи ударной волны. Нами были изучены и оптимизированы методики получения и обогащения тромбоцитами плазмы лошадей. Нами было произведено сравнение скорости заживления сухожилия с применением плазмы, обогащённой тромбоцитами, и без её применения. Таким образом, цель исследования была достигнута. Поставленные задачи выполнены.

ВЫВОДЫ

1. Наиболее безопасным и эффективным режимом настройки аппарата ударно-волновой терапии Impactis-M для лечения травматических повреждений сухожильно-связочного аппарата дистальных отделов грудных конечностей лошади в комбинации с аутоплазмой, обогащённой тромбоцитами, является следующий режим настройки: давление – 0,2 МПа, частота импульсов – 10 Гц, количество импульсов – 2500.

2. Активация плазмы, обогащённой тромбоцитами, при помощи экстракорпоральной ударно-волновой терапии, путём разрушения тромбоцитов в толще сухожилий сгибателей грудной конечности лошади возможна при настройках аппарата: давление – 0,2 МПа., количество импульсов 2500, частота импульсов -10 Гц.

3. Оптимальный режим настройки аппарата ударно-волновой терапии Impactis-M для активации тромбоцитарной аутоплазмы: давление-0,2 МПа, количество импульсов - 2500, частота импульсов-10 Гц. При этом происходит разрушение значительного числа тромбоцитов, и в тоже время не возникает альтернативного эффекта на структуру сухожилий дистальных отделов грудной конечности лошади, что обеспечивает лечебный эффект комбинированного метода.

4. Процесс морфо-функционального восстановления травматических повреждений сухожильно-связочного аппарата дистальных отделов грудных конечностей лошади завершается быстрее, в среднем на 2 недели при использовании комбинированного лечения в сравнении с монотерапией УВТ.

5. Комбинированный метод сочетанного применения плазмы, обогащенной тромбоцитами и ударно-волновой терапии, в условиях клинического эксперимента, показал высокую эффективность. При этом осложнений в виде обострения патологического процесса у животных не наблюдалось.

Практические рекомендации

Полученные в результате проведённой научной работы данные можно рекомендовать к использованию: в клинической практике ветеринарных врачей при лечении сухожильно-связочного аппарата лошадей; при использовании экстракорпоральной ударно-волновой терапии для лечения сухожильно-связочного аппарата лошадей; при получении обогащённой тромбоцитами аутоплазмы лошадей; в учебном процессе для изучения влияния экстракорпоральной ударно-волновой терапии на сухожилия; для изучения влияния аутоплазмы, обогащённой тромбоцитами, на процесс заживления травматических повреждений сухожилий; при написании атласов, справочников, учебных пособий и учебников по общей и частной хирургии. Разработанная в ходе научной работы комбинированная методика лечения травматических повреждений сухожильно-связочного аппарата дистальных отделов конечности лошади может быть рекомендована в качестве базовой.

Перспективы дальнейшей разработки темы исследования

Полученные данные об эффективности применения комбинированной методики для лечения травматических повреждений сухожильно-связочного аппарата дистальных отделов грудных конечностей лошади также в значительной мере обогащают и дополняют сведения о процессе получения и активации аутоплазмы, обогащённой тромбоцитами, физическим методом.

Дальнейшие исследования должны быть направлены на: точное определение, выделение в чистом виде факторов заживления, содержащихся в тромбоцитах; определение точных дозировок факторов заживления и придания им оптимальной лекарственной формы; усовершенствование и автоматизацию процесса введения данного препарата; изучение возможности применения комбинированной методики для лечения других хирургических заболеваний.

Список работ, опубликованных по теме диссертации

Публикации в рецензируемых научных журналах согласно перечню ВАК

Российской Федерации

1. Захаров, А.Ю., Рыбин, Е.В. Рентгенологическое исследование при навикулярном синдроме у лошадей / Захаров А.Ю., Рабин Е.В., // Вопросы нормативно-правового регулирования в ветеринарии, выпуск № 2- 2019, с. 72.
2. Захаров, А.Ю., Бокарев, А.В., Стекольников, А.А., Блузма, А.О., Нарусбаева, М.А. Оптимизация метода получения плазмы, обогащённой тромбоцитами, (PRP) из крови лошадей / А.Ю Захаров., А.В. Бокарев, А.А. Стекольников., А.О. Блузма, М.А. Нарусбаева // Вопросы нормативно-правового регулирования в ветеринарии, выпуск № 4-2020, с. 89.

Статьи в изданиях, индексируемых в базах научного цитирования Web of Science и Scopus

1. «Effect of anticoagulant type and centrifugation speed on platelet-rich plasma of cats' and dogs' blood», Sverdlova M., Zakharov A., Stekolnikov A., Bokarev A., Narusbaeva M., Eur Asian Journal of Bio Sciences 14, 1-5(2020).

Публикации в журналах, сборниках и материалах конференций

1. Zakharov, A. Predisposing factors to the occurrence of a Navicular Syndrome / A. Zakharov, V. Farafontova, M. Narusbaeva // 4th International Scientific Conference of Veterinary Medicine Student. – Warsaw. 2018. –P. 15.

Подписано в печать 07.12.2021
Формат 60х90/16. Объем 1,44 п. л. Тираж 100 экз. Заказ № 397
Гарнитура Times New Roman. Печать офсетная.
Отпечатано с готовых диапозитивов