

**Татаринцев Сергей Александрович**

**ХИРУРГИЧЕСКИЙ МЕТОД КОРРЕКЦИИ ИНТРАМУРАЛЬНОЙ  
ЭКТОПИИ МОЧЕТОЧНИКОВ У СОБАК**

4.2.1. Патология животных, морфология, физиология, фармакология и  
токсикология

**АВТОРЕФЕРАТ**  
диссертации на соискание ученой степени  
кандидата ветеринарных наук

Работа выполнена на кафедре общей, частной и оперативной хирургии Федерального государственного бюджетного образовательного учреждения высшего образования «Санкт-Петербургский государственный университет ветеринарной медицины».

**Научный руководитель – Стекольников Анатолий Александрович,**  
доктор ветеринарных наук, академик РАН,  
профессор.

**Официальные  
оппоненты:**

**Полябин Сергей Владимирович,**  
доктор ветеринарных наук, профессор,  
профессор РАН, ФГБОУ ВО «Московская  
государственная академия ветеринарной  
медицины – МВА имени К. И. Скрябина»,  
кафедра ветеринарной хирургии, заведующий;

**Шакирова Фаина Владимировна,**  
доктор ветеринарных наук, профессор,  
ФГБОУ ВО «Казанская государственная  
академия ветеринарной медицины имени Н. Э.  
Баумана», кафедра хирургии, акушерства и  
патологии, профессор.

**Ведущая организация –** ФГБОУ ВО «Омский государственный аграрный  
университет имени П. А. Столыпина»

Защита диссертации состоится «17» октября 2024 г. в 13.00 часов на заседании диссертационного совета 35.2.034.02 на базе Федерального государственного бюджетного образовательного учреждения высшего образования «Санкт-Петербургский государственный университет ветеринарной медицины» по адресу: 196084, Санкт-Петербург, ул. Черниговская, д. 5, тел. 8 (812) 388-36-31.

С диссертацией можно ознакомиться в библиотеке ФГБОУ ВО СПбГУВМ по адресу: 196084, Санкт-Петербург, ул. Черниговская, д.5 и на официальном сайте: <http://spbguvvm.ru>

Автореферат разослан «\_\_»\_\_\_\_\_2024 г.

Ученый секретарь  
диссертационного совета

Хватов  
Виктор Александрович

## ОБЩАЯ ХАРАКТЕРИСТИКА РАБОТЫ

**Актуальность темы исследования.** Мочевыделительная система – это органокомплекс, основная функция которого заключается в экскреции продуктов обмена и чужеродных веществ, избытка органических веществ (глюкозы, аминокислот) и воды. Мочевыделительная система собак играет большую роль в поддержании гомеостаза: регулировании объема крови, постоянства осмотического давления, ионного баланса, поддержании кислотно-щелочного равновесия, секреции биологически активных веществ. Заболевания дистальных отделов мочевыделительной системы занимают ведущее место у мелких домашних животных (Зеленевский, Н. В., Хонин, Г. А., 2009; Кузнецов, А. В. и соавт., 2020; Егорова, Е. В. и соавт., 2022; Хауни, Н. и соавт., 2022). Недержание мочи часто встречается у собак домашнего содержания. В связи с этим собак с недержанием мочи владельцы нередко подвергают эвтаназии. При этом, как правило, недержание мочи является симптомом, указывающим на скрытую патологию, а не самостоятельным заболеванием. Самыми частыми причинами, вызывающими недержание мочи, являются эктопия мочеточников и недостаточность уретрального сфинктера. Эктопия мочеточников – это врожденное заболевание, характеризующимся нарушением закладки метанефрического протока, что приводит к некорректному расположению и развитию одного или двух мочеточников. В результате один или оба мочеточника открываются дистальнее сфинктера мочевого пузыря непосредственно в уретру или на уровне устья уретры – во влагалище, вследствие чего у животных появляется недержание мочи – самый частый клинический признак при эктопии мочеточников. Чаше эктопия мочеточника диагностируется у самок, чем у самцов. Это может быть связано с тем, что у самцов на фоне более высокого собственного тонуса уретры симптомы недержания мочи могут проявляться позже в течение жизни. Средний возраст установки диагноза у самцов – 3 года, у самок диагноз эктопия мочеточника обычно устанавливается в возрасте шести месяцев. Недостаточность уретрального сфинктера – это нарушение тонуса уретры и функции детрузора, которые приводят к недержанию мочи (Holt, P. E., 1990). Оба заболевания могут протекать как самостоятельно, так и в виде сочетанной патологии (Reeves L. et al., 2013). По данным A. Verent (2008) недостаточность уретрального сфинктера, сопутствующая эктопии мочеточников, отмечают в 75 – 89% случаев (Verent, A. C. et al., 2008).

Вопросами хирургических вмешательств мочевыделительной системы занимались отечественные и зарубежные клиницисты (Скубко, О. Р., Шушакова, О. Н., 2020; Снитко И.О., Мелешков С.Ф., Дорофеева В.П., 2021; Егорова, Е. В., Хауни, Н. Ч., Шакирова, Ф. В., 2022; Перышкина, Л. С., Позябин, С. В., Белогуров, В. В., 2023). Современные хирургические методы коррекции эктопии мочеточников дают хорошие результаты в краткосрочной перспективе (Лапшин, А. Н. и соавт., 2016; Verent, A. C. et al., 2008; Noel, S. M. et al., 2017). Однако при этом, сопутствующая недостаточность уретрального

сфинктера часто упускается из виду. То есть после коррекции мочеточников, расположенных аномально, при слабом сфинктере мочевого пузыря клинические симптомы в виде недержания могут вернуться. В 2017 г. С. А. Татаринцев и А. Н. Лапшин впервые на территории Российской Федерации выполнили имплантацию искусственного уретрального сфинктера самке собаки с функциональной недостаточностью уретрального сфинктера (Лапшин, А. Н. и соавт., 2017).

**Степень разработанности темы исследования.** На сегодняшний день разработано несколько методов коррекции интрамуральной эктопии мочеточников (открытый и закрытый), а также методы коррекции недостаточности уретрального сфинктера. Однако, как правило, обе этих патологии являются сочетанными. И устранение эктопии мочеточников без дополнительной коррекции недостаточности уретрального сфинктера не является эффективной мерой для лечения недержания мочи у собак.

**Цель и задачи исследований.** Цель работы – разработать и внедрить метод комплексного хирургического лечения недержания мочи, вызванного интрамуральной эктопией мочеточников и недостаточностью уретрального сфинктера у кобелей и сук, а также изучить распространение бактериальной инфекции мочевыводящих путей и чувствительность к противомикробным препаратам у собак с указанными патологиями.

В соответствии с целью исследования были поставлены следующие задачи:

- установить распространенность интрамуральной эктопии мочеточников у собак с признаками недержания мочи;
- определить наличие отклонений в гематологических и биохимических показателях у пациентов с интрамуральной эктопией мочеточников;
- выявить наличие патогенной микрофлоры в моче у пациентов с интрамуральной эктопией мочеточников и ее чувствительность к противомикробным препаратам;
- сравнить эффективность открытой и эндоскопической техник оперативного лечения интрамуральной эктопии мочеточников у собак;
- установить долю пациентов, сохраняющих клинические признаки недержания мочи, связанного с недостаточностью уретрального сфинктера, после проведения коррекции эктопии мочеточников, и определить пути к их устранению;
- определить эффективность методики установки искусственного уретрального сфинктера, выявить частоту возникновения осложнений после ее проведения;
- разработать протокол и алгоритм действий диагностики и лечения пациентов с недержанием мочи, вызванным интрамуральной эктопией мочеточников и недостаточностью уретрального сфинктера у собак.

**Научная новизна и ценность полученных результатов** заключается, что впервые разработан и внедрен на практике новый комплексный способ коррекции интрамуральной эктопии мочеточников, способный полностью

устранить недержание мочи у собак, вызванный этой патологией. Исследованы типы сочетанных патологий у собак с интрамуральной эктопией мочеточников. Изучена продолжительность терапевтического действия филлеров при недостаточности уретрального сфинктера. Доказана эффективность применения искусственного уретрального сфинктера (ИУС) у собак с выраженной недостаточностью уретрального сфинктера не поддающейся коррекции медикаментозной терапией.

**Теоретическая и практическая значимость работы.** Установлена частота встречаемости интрамуральной эктопии мочеточников среди собак с недержанием мочи. Изучены гематологические показатели крови у собак с интрамуральной эктопией мочеточников и недостаточностью уретрального сфинктера. Определена частота встречаемости сочетанных патологий интрамуральной эктопии мочеточников и недостаточности уретрального сфинктера среди собак с недержанием мочи. Установлены значения биохимических показателей сыворотки крови у собак с интрамуральной эктопией мочеточников и недостаточностью уретрального сфинктера. Определена частота встречаемости бактериурии при интрамуральной эктопии мочеточников и недостаточностью уретрального сфинктера. Установлена чувствительность микрофлоры дистальных отделов мочевыводящих путей к противомикробным препаратам у собак с интрамуральной эктопией мочеточников и недостаточностью уретрального сфинктера. Доказана высокая эффективность предложенного комплексного хирургического метода коррекции интрамуральной эктопии мочеточников, а также эффективность трансуретральной лазерной абляции как наименее инвазивного метода коррекции интрамуральной эктопии мочеточников у собак.

**Методология и методы исследования.** Для исследования нового хирургического способа коррекции интрамуральной эктопии мочеточников у собак, использовали современные методы оперативной хирургии, анестезиологии, визуальной и лабораторной диагностики. Операции по коррекции интрамуральной эктопии мочеточников у собак проводились с использованием специальных микрохирургических инструментов для сосудистой хирургии, шовного материала Нейлон 8-0, Нейлон 10-0 и операционного нейрохирургического микроскопа Leica N500; эндоскопическая стойка Karl Storz, жесткий эндоскоп 2,7 мм в диагностическом тубусе «9 показаний». Для рентгеноскопической навигации использовалась С-дуга GE OEC Elite 2. Все оборудование прошло необходимую сертификацию и поверку.

Представленные результаты в данной диссертационной работе получены при использовании сертифицированного оборудования на базе лицензированных и аккредитованных лабораторий. Исследования проведены на достаточном количестве объектов, современными методами, в том числе с применением цифровых технологий. Полученные данные подвергнуты статистической обработке с определением уровня достоверности различных смежных показателей.

### **Основные положения, выносимые на защиту:**

1. Эффективность открытой и закрытой техник оперативного лечения интрамуральной эктопии мочеточников у собак;
2. Результативность установки искусственного уретрального сфинктера у пациентов;
3. Алгоритм действий диагностики и комплексного лечения пациентов с недержанием мочи, вызванным интрамуральной эктопией мочеточников.

**Степень достоверности и апробация результатов.** Операции по хирургическому методу коррекции интрамуральной эктопии мочеточников у собак, лабораторные и диагностические исследования проводились в аккредитованной лаборатории на сертифицированном и поверенном оборудовании на базе многопрофильного ветеринарного центра «Два Сердца» (г. Санкт-Петербург) и ФГБОУ ВО «Санкт-Петербургский государственный университет ветеринарной медицины».

Материалы результатов диссертационной работы доложены на научных конференциях, где получили одобрение: Сибирский Ветеринарный конгресс (г. Новосибирск, 2019); VI Черноморская научно-практическая ветеринарная конференция (г. Сочи, 2021); Дальневосточный Ветеринарный Конгресс (г. Владивосток, 2021); Национальная Ветеринарная Конференция (г. Москва, 2021, 2022); Санкт-Петербургский ветеринарный хирургический конгресс (г. Санкт-Петербург, 2020, 2022); Национальная научная конференция профессорско-преподавательского состава, научных сотрудников и аспирантов СПбГУВМ (Санкт-Петербург, 2024).

Материалы научных исследований внедрены в учебный процесс ФГБОУ ВО «Санкт-Петербургский государственный университет ветеринарной медицины», ФГБОУ ВО «Удмуртский государственный аграрный университет», ФГБОУ ВО «Костромская государственная сельскохозяйственная академия», ФГБОУ ВО «Омский государственный аграрный университет имени П. А. Столыпина», ФГБОУ ВО «Ставропольский государственный аграрный университет», ЧОУ ДПО «Многопрофильный научно-образовательный центр «ДуоКор», Многопрофильный Ветеринарный Центр «Два Сердца».

**Публикация результатов исследования.** По теме диссертационной работы опубликовано пять работ: в сборниках материалов всероссийских и международных конференций, центральных журналах и отдельных изданиях. Из них в рецензируемых научных изданиях, рекомендованных ВАК при Министерстве науки и высшего образования РФ для опубликования основных результатов диссертации на соискание ученой степени доктора наук и кандидата наук – три работы (Ветеринария – 2; Международный вестник ветеринарии – 1); в региональной печати – 2.

**Личный вклад соискателя.** Диссертация является результатом личных исследований автора, проведенных в период с 2020 по 2024 гг. Соискателем самостоятельно поставлена цель и определены задачи исследования, разработан

план по его проведению. Соискателем лично разработан метод коррекции интрамуральной эктопии мочеточников собак. Все оперативные вмешательства проведены лично соискателем. Автор диссертационной работы провел широкий литературный поиск по базам данных, как отечественным, так и зарубежным. Соискатель принял непосредственное участие в процессе выполнения исследований, анализе и интерпретации полученных данных, их статистической обработке. Самостоятельно обобщены результаты исследований, прописаны главы диссертации и подготовлены публикации. Личный вклад соискателя при выполнении диссертационной работы составляет 95%.

#### **Соответствие диссертации паспорту научной специальности.**

Диссертация соответствует паспорту научной специальности 4.2.1. Патология животных, морфология, физиология, фармакология и токсикология пунктам: 6, 8, 10, 15.

**Объем и структура диссертации.** Диссертация изложена на 119 страницах компьютерного текста. Состоит из введения, обзора литературы, результатов собственных исследований, включающих материалы и методы исследования, обсуждения результатов собственных исследований, заключения, практических рекомендаций, рекомендаций и перспектив дальнейшей разработки темы, словаря терминов, списка литературы, включающего 160 источников, том числе 59 отечественных и 101 иностранных авторов, и приложений. Диссертация содержит 10 таблиц, 37 рисунков.

## **ОСНОВНОЕ СОДЕРЖАНИЕ РАБОТЫ**

### **Материалы и методы исследования**

Исследования по теме диссертационной работы проводили на кафедре общей, частной и оперативной хирургии ФГБОУ ВО «Санкт-Петербургский государственный университет ветеринарной медицины» и на базе Многопрофильного ветеринарного центра «Два Сердца» г. Санкт-Петербурга в период с 2020 по 2024 года.

Объектом для проведения исследований послужили 110 собак возрастом от 3 месяцев до 1,5 лет с выраженными симптомами недержания мочи. В исследовании участвовали и самцы, и самки. В ходе проведения исследований были выделены 52 собаки с диагнозом интрамуральная эктопия мочеточников (47,27%). Из них 44 самки (84,62%) и 8 самцов (15,38%).

Выделенные животные были разделены на две группы. Животным группы 1 (n=24) была проведена неоуретеростомия, животным группы 2 (n=28) была проведена трансуретральная лазерная абляция. Самцам проводилась неоуретеростомия из-за анатомических особенностей строения мочевого тракта, самки определялись в группу случайно. После проведения коррекции интрамуральной эктопии мочеточников проводился учет эффективности, фиксировалось количество пациентов с сохранением недержания мочи.

Пациентам, у которых сохранялось недержание мочи была проведена установка искусственного уретрального сфинктера (Рисунок 1).

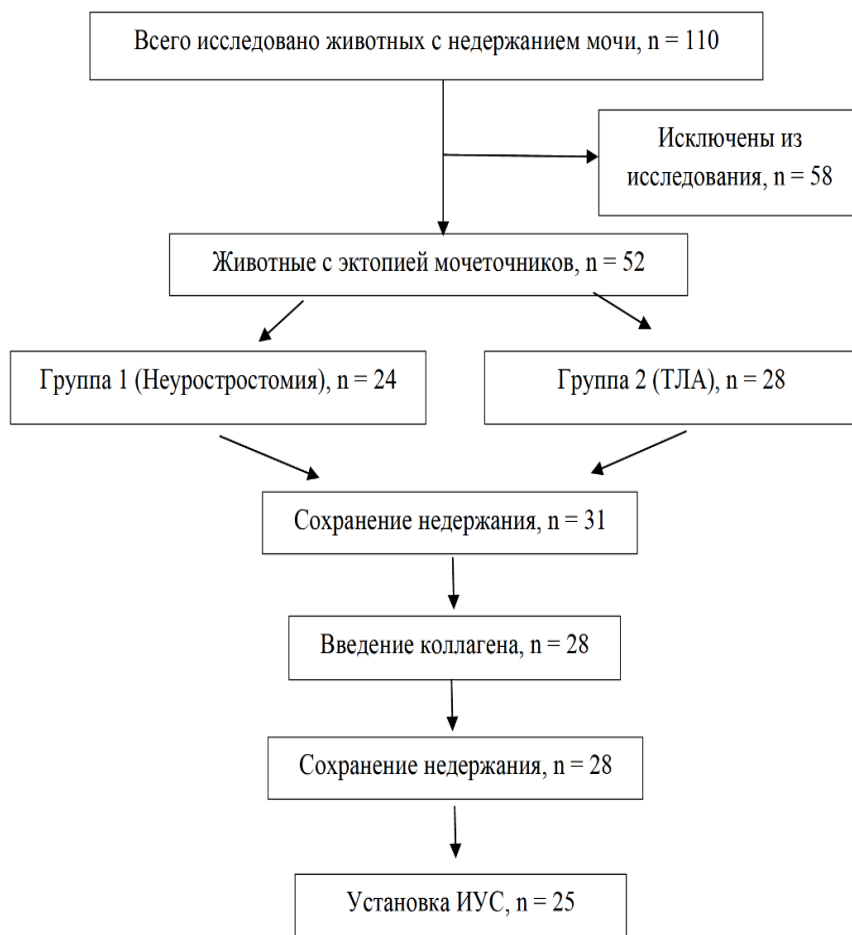


Рисунок 1 – Дизайн исследования.

Диагноз животным ставился на основании данных анамнеза, клинического исследования, результатов лабораторных исследований, методов инструментальной диагностики.

Клинические исследования всех животных проводились по общепринятой методике в соответствии с требованиями ГОСТ Р 58090-2018 «Клиническое обследование непродуктивных животных». После сбора анамнеза проводился общий клинический осмотр, определение частоты сердечных сокращений, определение частоты дыхания, состояние видимых слизистых оболочек, термометрия, определение тургора кожи и массы тела животного.

Лабораторные исследования включали в себя общий клинический анализ крови, биохимический анализ сыворотки крови, бактериологическое исследование мочи. Исследования проводились в аккредитованной лаборатории «Duo Cor», исследования проводились на сертифицированном поверенном оборудовании



Для клинического и биохимического анализов пробы крови отбирались из срединной вены локтя или вены сафена в утренние часы на голодный желудок (голодная диета не менее 8 часов).

Клинический анализ крови проводился с использованием клинического анализатора Mindray 5-Diff. Клинические исследования крови проводились по 20 показателям. Определяли: количество эритроцитов, концентрацию гемоглобина, гематокрит, средний объем эритроцита, среднее содержание гемоглобина в одном эритроците, средняя концентрация гемоглобина в одном эритроците, количество лейкоцитов, количество тромбоцитов, количество палочкоядерных нейтрофилов (абсолютное и относительное значения), количество сегментоядерных нейтрофилов (абсолютное и относительное значения), количество эозинофилов (абсолютное и относительное значения), количество моноцитов (абсолютное и относительное значения), количество лимфоцитов (абсолютное и относительное значения), количество базофилов (абсолютное и относительное значения).

Биохимический анализ крови проводился с использованием биохимического анализатора Rayto. Биохимические исследования проводились по 14 показателям. В сыворотке крови определялись: концентрация общего белка, концентрация альбумина, концентрация креатинина, концентрация мочевины, концентрация общего билирубина, активность АлТ, АсТ, щелочной фосфатазы, концентрация кальция, концентрация фосфора, концентрация хлоридов, концентрация натрия, концентрация калия, активность ГГТ.

Для бактериологического исследования мочи отбор проб проводили методом цистоцентеза или пиелоцентеза в пробирку UriSwab. Посев проб мочи осуществляли методом секторных посевов по Голду на чашки Петри с кровяным агаром и хромогенным агаром для уropатогенных бактерий (UTIC), а также на жидкую среду обогащения (трипказо-соевый бульон). Посевы помещали в термостат на 24 часа при 37°C. По окончании инкубации производили количественный учет, идентификацию микроорганизмов и последующее определение чувствительности к антибактериальным препаратам диско-диффузионным методом.

## **РЕЗУЛЬТАТЫ СОБСТВЕННЫХ ИССЛЕДОВАНИЙ**

### **Результаты исследования животных с недержанием мочи**

По результатам клинических и биохимических исследований крови у собак с интрамуральной эктопией мочеточников на 2,05% была снижена средняя концентрация гемоглобина в эритроцитах; на 15,05% было повышено количество лейкоцитов; на 3,57% снижено количество тромбоцитов; на 23,52% повышено абсолютное количество сегментоядерных нейтрофилов; на 25,69% повышено относительное количество эозинофилов; на 18,87% повышено абсолютное количество эозинофилов; на 10,9% снижено относительное количество моноцитов по сравнению с контрольной группой животных.

У пациентов с хроническим циститом также не было установлено значимых изменений при биохимическом исследовании крови. При проведении клинических исследований крови была установлена незначительная моноцитопения. По сравнению с группой животных с интрамуральной эктопией мочеточников наблюдалось незначительное повышение количества эритроцитов (на 1%), снижение количества лейкоцитов (на 27,05%), повышение количества тромбоцитов (на 8,71%), повышение относительного количества палочкоядерных нейтрофилов (на 40%), повышение абсолютного количества сегментоядерных нейтрофилов (на 52,61%), снижение относительного и абсолютного количества эозинофилов (на 30,02 и 30,16% соответственно), повышение относительного количества моноцитов (на 50,35%), снижение относительного и абсолютного количества лимфоцитов (на 7,92 и 15,73% соответственно) по сравнению с группой животных с интрамуральной эктопией мочеточников.

При проведении биохимического исследования сыворотки крови у животных с интрамуральной эктопией мочеточников была снижена концентрация общего белка на 14,02%; повышена концентрация креатинина на 7,46%; повышена концентрация мочевины на 3,97%; снижена концентрация кальция на 3,76%; повышена концентрация фосфора на 22,58%; снижена концентрация хлоридов на 2,6%; снижена концентрация натрия на 1,22%; повышена концентрация калия на 2,24% по сравнению с контрольной группой животных.

У животных с хроническим циститом, по сравнению с животными с интрамуральной эктопией мочеточников была повышена концентрация общего белка на 17,04%; снижена концентрация альбуминов на 4,85%; снижена концентрация креатинина на 9,47%; снижена концентрация мочевины на 3,18%; повышена концентрация кальция на 4,29%; снижена концентрация фосфора на 24,74%; повышена концентрация хлоридов на 3,51%; повышена концентрация натрия на 2,21%; снижена концентрация калия на 6,59%.

При проведении бактериологического исследования мочи у 52 животных с интрамуральной эктопией мочеточников в 23 пробах мочи не было обнаружено роста микроорганизмов. В оставшихся 29 пробах был выявлен рост различных микроорганизмов. В 26 из 29 исследованных проб мочи была выявлена монокультура микроорганизмов, в 4 пробах был выявлен сочетанный рост бактерий вида *Enterococcus faecium* и *Pseudomonas aeruginosa*.

При бактериологическом исследовании мочи собак с интрамуральной эктопией мочеточников в 13 случаях была обнаружена *Escherichia coli*, в трех случаях был обнаружен *Enterococcus faecalis*, в трех случаях – *Enterococcus faecium* и в трех случаях – *Enterobacter cloacae*, в трех пробах был обнаружен возбудитель *Pseudomonas aeruginosa*, в трех случаях – *Corynebacterium urealyticum* и в пяти пробах – *Proteus mirabilis*.

Для всех бактерий, выделенных из образцов мочи, были проведены исследования по выявлению чувствительности к противомикробным препаратам диско-диффузионным методом.

Микрофлора, выделенная из мочи собак с интрамуральной эктопией мочеточников, во всех пробах была чувствительна только к Имипенему, Меропенему, Амикацину, Гентамицину, Ванкомицину, Тетрациклину, Клиндамицину, Рифампицину.

В 19 пробах была выявлена резистентность к Ампициллину, в 19 пробах – к Амоксициллину и в 16 пробах – к Амоксициллину с клавулановой кислотой, в 16 пробах была выявлена резистентность к цефалоспорином I-III поколения. И в 10 пробах – резистентность к цефалоспорино IV поколения, в трех пробах была установлена резистентность к фторхинолонам.

### **Хирургическая коррекция недержания мочи у животных**

При лечении эктопии мочеточников основной задачей врача является восстановление анатомически правильного строения мочевыделительной системы. Это возможно только при применении различных хирургических техник. Исторически хирургическая коррекция интрамуральных эктопических мочеточников была сосредоточена на создании нового отверстия мочеточника в просвете мочевого пузыря и лигировании дистального подслизистого сегмента мочеточника, перенаправляя поток мочи в просвет мочевого пузыря.

Всего в ходе исследования было проведено 105 хирургических вмешательств. Виды хирургических вмешательств и количество пациентов, подвергшихся каждому виду коррекции представлены в таблице 1.

**Таблица 1** – Характеристика исследуемого материала

Вид хирургического вмешательства	Прооперировано животных самцы / самки (гол.)
Неоуретростомия	8/16
Трансуретральная лазерная абляция	0/28
Подслизистые инъекции филлера	0/28
Установка искусственного уретрального сфинктера	0/25
<b>Итого:</b>	<b>105</b>

Все животные при проведении оперативных вмешательств получали адекватное анестезиологическое обеспечение, соответствующее длительности проводимого хирургического вмешательства и клиническому состоянию животного на момент операции.

Премедикация: Габапентин 10-15 мг/кг перорально; Дексмедетомидин 5 мкг/кг внутримышечно; Кетамин 2,5 мкг/кг внутримышечно. Установка периферического венозного катетера в подкожную вену предплечья. Серения 1мг/кг внутривенно; Амоксиклав 20 мг/кг внутривенно. Индукция в анестезию:

Пропофол до 6 мг/кг внутривенно. Интубация трахеи. Поддержание анестезии: Изофлуран 1-1,5 об %. Дополнительно проводилась эпидуральная анестезия Бупивакаином 0,25% в соответствии длине позвоночного столба. Подготовку операционного поля проводили по стандартной методике: выбривали шерсть по белой линии от паха до мечевидного отростка. Кожу мыли с использованием антисептического мыла. Просушивали механически. Двукратно обрабатывали кожным антисептиком «Erisan Pro».

Неоуретростомия проводилась по методике, описанной Fossum T. W. (2013). Всего прооперировано 24 пациента.

Животное фиксировали в положении на спине. Проводилась стандартная лапаротомия по белой линии живота и ревизия органов брюшной полости. Затем выполняли вентральную срединную цистотомию и уретротомию, выявляя смещенные устья мочеточников в пределах шейки мочевого пузыря и уретры. Если смещенное устье мочеточника было расположено дистально за пределами этого доступа, в терминальной части уретры, делали небольшой разрез через дистальную часть слизистой оболочки уретры непосредственно в просвет подслизистого мочеточника.

Уретральный катетер соответствующего размера проводили ретроградно через каждое смещенное устье мочеточника или дистальный уретеротомический разрез до места прохождения мочеточника через стенку мочевого пузыря.

Определяли, расположено это место рядом с вершиной треугольника и, если нет - проводили транспозицию мочеточника. Подслизистый мочеточник с установленным в нем катетером отделяли от окружающих тканей уретры, включая слизистую оболочку, подслизистую оболочку и мышечную оболочку.

Первичное закрытие дефекта шейки мочевого пузыря и уретры выполняли с использованием синтетического рассасывающегося монофиламентного шовного материала PDX 7-0 с прерывистыми или непрерывными швами, в зависимости от размера дефекта и состояния стенки мочевого пузыря. Затем ушивали слизистую оболочку уретры и нижележащий слой гладкой мускулатуры.

Местное кровотечение останавливали коагулятором или наложением швов для закрытия дефекта уретры. Оставшуюся часть мочеточника полностью иссекали от его подслизистого положения дистально до места, где мочеточник проходил через стенку мочевого пузыря.

Мочеточник пересекали на расстоянии около 0,5 см от этого места и ушивали, для создания нового постоянного отверстия мочеточника в мочевом пузыре. Слизистую оболочку мочеточника подшивали к слизистой оболочке мочевого пузыря рассасывающейся монофиламентной нитью PDX 7-0 прерывистым швом.

Уретральный катетер с баллоном вводили в просвет мочевого пузыря и присоединяли закрытую систему сбора мочи. Ее поддерживали в течение 24-36 часов после операции. Цистотомию и уретротомию ушивали с помощью,

рассасывающейся монофиламентной нити 4-0 в один или два слоя непрерывным или прерывистым швом.

В случае, если мочеточник находился вне просвета уретры или если подслизистый туннель интрамурального мочеточника было трудно идентифицировать, мочеточник резецировали и повторно имплантировали в просвет мочевого пузыря.

Для проведения неоцистоуретростомии выполняли вентральную цистотомию. Мочеточник перевязывали и рассекали, сохраняя как можно большую его длину. На проксимальный конец пересеченного мочеточника накладывали фиксирующий шов. Слизистую оболочку мочевого пузыря рассекали и создавали короткий косой подслизистый туннель в стенке мочевого пузыря.

Для втягивания мочеточника в просвет мочевого пузыря использовали фиксирующий шов, который также служил дополнительной защитой мочеточника от возможных повреждений в ходе оперативного вмешательства.

Как только мочеточник оказывался в просвете мочевого пузыря, дистальный его конец отсекали, а оставшаяся часть – прокалывали шпателем и подшивали к мочевому пузырю. Слизистую оболочку ушивали с использованием синтетического рассасывающегося шовного материала 7-0 простым узловатым швом.

В случае тотальной утраты почкой своей функции и наличия в ней персистирующего инфекционного очага, не поддающегося лечению, проводили удаление нефункционирующей почки и связанного с ней мочеточника. Указанная процедура проводилась только при условии нормального функционирования в контралатеральной почке.

Трансуретральная лазерная абляция проводилась по методике, описанной Verent A. C. (2008). Всего прооперировано 28 пациентов.

Этапы лазерной абляции мочеточника: пациент укладывался в положение лежа на спине, шерсть в области вульвы выбривалась, кожа обрабатывалась двукратно антисептическим раствором. Пациент накрывался стерильными операционными полями.

Цистоскопия выполнялась с помощью жестких эндоскопов с инструментальным каналом и подачей стерильного физиологического раствора. Диаметр и длина эндоскопа были подобраны индивидуально в соответствии с размером собаки.

Эндоскоп вводился в преддверие влагалища, оценивались и регистрировались патологии преддверия влагалища. Визуализировалось устье уретры. Все выявленные патологические отверстия регистрировались. Затем эндоскоп проводили в дистальную и проксимальную часть уретры, фиксировалась длина уретры, патологические процессы, отверстия.

Эктопированный мочеточник катетеризировался через устье с помощью гидрофильного ангиографического проводника через рабочий канал эндоскопа. Далее проводилась визуализация катетера в подслизистом слое мочевого пузыря. При отсутствии визуализации проводилась рентгеноскопия для

подтверждения типа эктопии мочеточника. У ряда пациентов была выполнена контрастная уретеропиелография для оценки диаметра мочеточника.

При помощи хирургического диодного лазера выполнялась абляция эктопической стенки мочеточника, начиная с дистальной части, продвигаясь проксимально. Ориентиром окончания абляции стенки являлось устье здорового мочеточника или при двусторонней эктопии область мочепузырного треугольника. При двусторонней эктопии аналогичные действия были выполнены с контралатеральной стороны.

Все 28 пациентов прооперированы успешно. Среднее время оперативного вмешательства составляло 30 минут. 100% прооперированных пациентов имели высокий показатель купирования симптомов недержания мочи в краткосрочный период наблюдения. Среди осложнений можно выделить перфорацию лазером стенки мочевого пузыря (в 2 случаях, дефект закрывался самостоятельно, в течение 24 суток), в 40 % случаев травматический уроцистит (с ранним ответом на медикаментозную терапию).

В послеоперационный период пациентам назначались препараты из группы НПВС в течении 3 дней и антибактериальные препараты в виде амкосициллина клавуланата на 5-7 дней.

В ходе исследований проводилось послеоперационное наблюдение за животными, фиксировалось время послеоперационной госпитализации пациентов (Таблица 2).

**Таблица 2** – Время госпитализации пациентов при разных типах коррекции эктопии мочеточников

Время госпитализации	Открытый метод	Трансуретральная лазерная абляция
До 12 часов	0	22
От 12 до 48 часов	16	6
Свыше 48 часов	8	0

Как видно из данных, представленных в таблице 2 у животных, прооперированных с использованием метода трансуретральной лазерной абляции, существенно сокращалось время госпитализации.

Так у животных, прооперированных открытой хирургической техникой, время госпитализации составляло от 12 до 48 часов и выше, в то время как большая часть животных, прошедших через процедуру трансуретральной лазерной абляции были выписаны из стационара в течение 12 часов после оперативного вмешательства.

При проведении коррекции интрамуральной эктопии мочеточников открытым методом большей части пациентов (66,67%) потребовалась

госпитализация в послеоперационный период от 12 до 48 часов, 33,33% пациентов находились в стационаре свыше 48 часов.

При проведении трансуретральной лазерной абляции время госпитализации большинства пациентов (78,57%) составило менее 12 часов и у 21,43% животных составило от 12 до 48 часов. Свыше 48 часов в послеоперационный период ни одно животное в стационаре не находилось.

Также, в ходе исследований регистрировалось время повторного появления симптомов недержания мочи. Нами не было выявлено корреляции между применяемой методикой и количеством случаев повторного возникновения симптомов недержания мочи у собак.

При открытом способе разрешения интрамуральной эктопии мочеточников непроизвольное мочеиспускание возникало в 83,33% (20 животных) случаев, при проведении трансуретральной лазерной абляции - в 92,85% случаев (26 животных). Что указывает на наличие сочетанной патологии у данных животных. То есть, эктопия мочеточников, в большинстве случаев, сочеталась с недостаточностью уретрального сфинктера.

Учитывалось время возникновения повторных симптомов. Результаты исследований представлены в таблице 3.

Как видно из данных, представленных в таблице 3, всего симптомы недержания мочи после коррекции интрамуральной эктопии мочеточников снова появились у 46 пациента (88,46%), что выше, чем представлено в литературных источниках. При повторном появлении симптомов недержания мочи проводилась коррекция уретрального сфинктера.

**Таблица 3** – Время возникновения симптомов недержания мочи при разных типах коррекции эктопии мочеточников

Время возникновения симптомов недержания мочи	Открытый метод	Трансуретральная лазерная абляция
До 24 часов	0	0
От 24 часов до 14 дней	4	2
От 14 до 30 дней	8	17
От 30 дней до 60 дней	8	4
Свыше 6 месяцев	0	3

При этом у животных, прооперированных с использованием открытой хирургической техники время возникновения симптомов варьировалось от 24 часов до 60 дней. В то время как у животных, прошедших через процедуру трансуретральной лазерной абляции наиболее частый период повторного возникновения симптомов недержания мочи, был отмечен с 14 по 30 дни после

оперативного вмешательства. У 3 особей (11,56%) – период ремиссии составил свыше 60 дней.

В первые сутки после операции симптомов недержания мочи не было зафиксировано ни в одном случае. У животных, к которым применяли открытую операционную технику симптомы недержания мочи в период от 24 часов до 14 дней возникали у 20% пациентов, от 14 до 30 дней – в 40% случаев, от 30 до 60 дней – в 40% случаев.

При коррекции интрамуральной эктопии мочеточников методом трансуретральной лазерной абляции симптомы недержания мочи в период от 1 до 14 суток возникли у 7,69% собак, от 14 до 30 дней – у 65,38% собак, от 30 до 60 дней – у 15,38% собак., свыше 6 месяцев – 11,54% собак.

После появления повторных симптомов недержания мочи 18 владельцев отказались от дальнейшего лечения. Оставшимся 28 пациентам были проведены подслизистые инъекции филлера по методике Чернова А. В. (2021).

После проведения инъекций филлеров (20-32% раствора гиалуроновой кислоты или инертного полимерного геля) учитывалось время появления симптомов недержания мочи (Таблица 4).

Как видно из данных, представленных в таблице № 4 повторное возникновение симптомов недержания мочи наблюдалось в 100% случаев. Три пациента достигли удовлетворительного результата при регулярном приеме фенилпропаноламина. Остальным пациентам при повторном возникновении симптомов недержания мочи после инъекции филлеров проводилась установка искусственного уретрального сфинктера.

**Таблица 4** – Время возникновения симптомов недержания мочи при подслизистых инъекциях филлеров

Время возвращения симптомов недержания мочи	Количество животных с недержанием мочи
До 24 часов	4
От 24 часов до 48 часов	9
От 48 часов до 30 дней	13
От 30 дней до 60 дней	1
Более 60 дней	1

В гуманной медицине, с 1970 г. применяется методика имплантации контролируемого гидравлического окклюдера. Для животных формирование специально разработанного статического гидравлического уретрального сфинктера с чрескожным контролем было впервые описано только в 2004 году.



Для проведения оперативного вмешательства пациента располагали, лежа на спине. Подготовка операционного поля проводилась по стандартной методике с соблюдением общепринятых правил асептики и антисептики.

Выполнялся каудальный срединный доступ к проксимальной части уретры и мочевому пузырю: разрез кожи и подкожной клетчатки выполнялся скальпелем, длина разреза составляла около 10 см. Доступ в брюшную полость осуществлялся путем рассечения белой линии живота. Далее выполнялось извлечение мочевого пузыря из операционной раны, тракция его краниально, визуализация мочеточников, с помощью диссектора выделение проксимальной части уретры.

Окружность уретры измерялась с помощью дренажа Пенроуза или нити шва. На основе выполненных измерений подбиралась уретральная манжета с уклоном в большую сторону, чтобы избежать чрезмерной компрессии уретры.

После выделения проксимальной части уретры и подбора необходимого размера манжеты осуществлялось проведение манжеты и фиксация ее вокруг уретры проленовой нитью.

Перед размещением искусственного уретрального сфинктера проверялся и заполнялся стерильным физиологическим раствором для удаления воздуха из манжеты, трубки и порта, а также для проверки на целостность. Манжета закреплялась вокруг уретры, примерно на 2-3 см каудальнее тригона мочевого пузыря у сук и на 2 см каудальнее предстательной железы у кобелей, путем наложения полипропиленовых швов 2-0-0 через островки и завязывания прочного узла

Инфузионная линия проходит через прокол в брюшной стенке и подкожно туннелируется в нужное место порта латерально к прямой мышце живота и краниально к боковой складке.

Затем трубка искусственного уретрального сфинктера обрезалась до необходимой длины, избегая образования перегибов. Трубка крепилась к инфузионному порту и закреплялась нитью или пластиковым чехлом.

Общий объем инфузии, необходимый для закрытия уретральной манжеты, измерялся и записывался. Жидкость выводили из манжеты. Затем инфузионный порт прикрепляли к поверхностной фасции брюшной стенки нерассасывающимся швом. Брюшную полость и разрез для установки порта ушивали по стандартной методике.

Из-за потенциальных осложнений и инвазивного характера любой хирургической техники эта процедура рекомендуется только собакам, которые не поддаются медикаментозной терапии, не переносят назначенные лекарства или которым другие вмешательства не помогли.

В нашей работе сразу после установки сфинктера мы не наполняли манжету, и не корректировали просвет уретры, так как, по нашему мнению, необходимо дождаться полного заживления операционной раны и отсутствия воспалительного отека уретры. Это позволяет свести к минимуму возможные послеоперационные осложнения. Всего искусственный уретральный сфинктер был установлен 25 пациентам.

Пациента выписывали из стационара и наблюдали за ним амбулаторно в течение четырех недель до момента разрешения послеоперационного отека. В послеоперационный период собакам назначали нестероидные противовоспалительные средства в виде препарата «Превикокс» в дозе 5 мг/кг в сутки на протяжении 5 дней перорально.

Спустя четыре недели при сохранении симптомов недержания мочи диаметр уретры корректировали. Для этого с помощью иглы Губера делали пункцию порта через кожу и вводили 0,05 мл физиологического раствора. Такие процедуры выполняли еженедельно до получения терапевтического эффекта. При проявлении симптомов недержания мочи такие процедуры можно повторять на протяжении всей жизни. Таким образом метод является полностью управляемым.

После установки искусственного уретрального сфинктера проводили наблюдение за пациентами от 6 месяцев до 3 лет. В послеоперационный период фиксировали наличие осложнений.

Удовлетворительный результат при установке искусственного уретрального сфинктера был достигнут у 16 животных, что составляет 64%. При этом у 2-х животных (8%) установление искусственного уретрального сфинктера не принесло ожидаемого эффекта. У 7 собак (28%) развилась стриктура уретры.

## **ЗАКЛЮЧЕНИЕ**

В результате исследования установили распространенность интрамуральной эктопии мочеточников у собак с признаками недержания мочи с определением наличия отклонений в гематологических и биохимических показателях; выявили наличие патогенной микрофлоры в моче и ее чувствительность к противомикробным препаратам; сравнили эффективность открытой и эндоскопической техник оперативного лечения; установили долю пациентов, сохраняющих клинические признаки недержания мочи, связанного с недостаточностью уретрального сфинктера, после проведения коррекции эктопии мочеточников, и определить пути к их устранению; определили эффективность методики установки искусственного уретрального сфинктера, выявили частоту возникновения осложнений после ее проведения; разработали протокол и алгоритм действий диагностики и лечения пациентов с недержанием мочи, вызванным интрамуральной эктопией мочеточников и недостаточностью уретрального сфинктера у собак.

Подводя итоги данного исследования, мы пришли к следующим выводам:

1. Эктопия мочеточников является врожденным заболеванием, характеризующимся нарушением первичного мезонефрального протока. Из обследованных 110 животных эктопия мочеточников устанавливалась в 44,22% случаев.

2. У собак с интрамуральной эктопией мочеточников установлено достоверное повышение количества лейкоцитов на 15,05%, повышение абсолютного количества сегментоядерных нейтрофилов на 23,52%, повышение

относительного и абсолютного количества эозинофилов на 25,69% и 18,87% соответственно, снижение относительного количества моноцитов на 10,9%.

3. При биохимическом исследовании сыворотки крови собак с интрамуральной эктопией мочеточников установлено достоверное снижение концентрации общего белка на 14,02%; повышение концентрации фосфора на 22,58%.

4. В 55,77% случаев у животных с интрамуральной эктопией мочеточников была установлена бактериурия. В 89,66% была выявлена монокультура, в 10,34% был выявлен сочетанный рост бактерий. Выделенная микрофлора была чувствительна к Имипенему, Меропенему, Амикацину, Гентамицину, Ванкомицину, Тетрациклину, Клиндамицину, Рифампицину.

5. Установлено, что эффективность открытой техники лечения интрамуральной эктопии мочеточников у собак составляет 16,66%, эндоскопической – 7,14%.

6. Возобновление симптомов недержания мочи при открытом способе разрешения интрамуральной эктопии мочеточников составляет 83,33%, при эндохирургическом – 92,85%, что свидетельствует о сочетанной патологии в виде интрамуральной эктопии мочеточников и недостаточности уретрального сфинктера у этих пациентов, что требует проведения дополнительной коррекции.

7. Установка искусственного уретрального сфинктера из-за потенциальных осложнений и инвазивного характера рекомендуется собакам только при отсутствии эффекта медикаментозной терапии. Эффективность метода установки ИУС составляет 64%.

8. Осложнения при установке искусственного уретрального сфинктера наблюдаются в 28% случаев. Полное отсутствие эффекта при установке ИУС наблюдается у 8% собак.

9. Протокол лечения при установлении интрамуральной эктопии мочеточников заключается в восстановлении анатомически правильного строения мочевыводящей системы, длительным послеоперационным контролем (до 12-ти месяцев). При сохранении симптомов недержания мочи необходимо корректировать ее прежде всего консервативными методами (прием эстрогенов или альфа-адренергических агонистов). При неэффективности консервативного лечения рекомендовано введение филлеров. А при возобновлении симптомов недержания – установка ИУС, как наиболее радикального и эффективного метода лечения недостаточности уретрального сфинктера.

## **ПРАКТИЧЕСКИЕ ПРЕДЛОЖЕНИЯ**

1. При выявлении причин недержания мочи у собак практикующими ветеринарными врачами в список дифференциальных диагнозов необходимо включать сочетанную патологию: интрамуральную эктопию мочеточников и недостаточность уретрального сфинктера;

2. Для коррекции интрамуральной эктопии мочеточников рекомендовано использовать ТЛА, как наименее инвазивную и более щадящую процедуру, по сравнению с традиционными методами;

3. Метод ИУС рекомендован к применению практикующими ветеринарными врачами при отсутствии эффективности традиционных методик.

## **РЕКОМЕНДАЦИИ И ПЕРСПЕКТИВЫ ДАЛЬНЕЙШЕЙ РАЗРАБОТКИ ТЕМЫ**

Перспективными, по нашему мнению, исходя из результатов исследования, являются следующие направления:

1. Определение причин развития недостаточности уретрального сфинктера;

2. Разработка отечественной системы ИУС для удешевления стоимости оперативного вмешательства;

3. Разработка методов послеоперационного лечения для снижения проявлений послеоперационных осложнений, связанных с установкой ИУС.

## **СПИСОК РАБОТ, ОПУБЛИКОВАННЫХ ПО ТЕМЕ ДИССЕРТАЦИИ**

### ***Публикации в рецензируемых научных изданиях, рекомендованных ВАК при Министерстве науки и высшего образования Российской Федерации***

1. Татаринцев, С. А. Актуальность бактериологического исследования мочи в комплексном лечении недержания мочи у собак / С. А. Татаринцев, А. А. Стекольников // Международный вестник ветеринарии. – 2023. – № 1. – С. 293-299.

2. Татаринцев, С. А. Хирургический метод имплантации искусственного уретрального сфинктера собакам после коррекции эктопии мочеточников / С. А. Татаринцев, А. А. Стекольников // Ветеринария. – 2022. – № 5 – С. 51-53.

3. Татаринцев, С. А. Интрамуральная эктопия мочеточников у собак / С. А. Татаринцев, А. А. Стекольников // Ветеринария. – 2022. – № 3. – С. 62-64.

### **Публикации в журналах, сборниках научных трудов и материалах конференций**

1. Татаринцев, С. А. Интрамуральная эктопия мочеточников у собак / С. А. Татаринцев, А. А. Стекольников // Труды Кубанского государственного аграрного университета. – 2021. – Вып. 6(93). – С. 324-326;

2. Татаринцев, С. А. Стриктура уретры как осложнение после установки искусственного уретрального сфинктера у собак / С. А. Татаринцев, А. А.

Стекольников // Материалы национальная научной конференции профессорско-преподавательского состава, научных сотрудников и аспирантов СПбГУВМ Санкт-Петербург, 29 января-02 февраля 2024 г. Санкт-Петербург, 2024. – С. 74-75.